



REPÚBLICA DEL PERÚ



Resolución Jefatural

Lima, 20 de Diciembre del 2021

N° 000189-2021-MP-FN-JN-IMLCF



Firma
Digital

Firmado digitalmente por EGUREN
CIURLIZZA Horacio Daniel FAU
20131370301 soft
Jefe Nacional Del Instituto De
Medicina Legal Y Ciencia
Motivo: Soy el autor del documento
Fecha: 20.12.2021 16:52:02 -05:00

VISTOS:

Informe N° 000035-2021-MP-FN-OFGACAL de fecha 30 de noviembre de 2021, emitido por el Gerente de la Oficina de Garantía de Calidad, y;

CONSIDERANDO:

Que, mediante Resolución de la Fiscalía de la Nación N° 4513-2018-MP-FN de fecha 14 de diciembre de 2018, se crea la Unidad Ejecutora 010: Instituto de Medicina Legal y Ciencias Forenses (IML); para su incorporación en el Presupuesto Institucional, con independencia administrativa y financiera, la misma que cuenta con personería jurídica que depende presupuestal y funcionalmente del Pliego 022: Ministerio Público;

Que, el Instituto de Medicina Legal y Ciencias Forenses, es el ente rector de la Medicina Legal en el Perú, realiza evaluaciones médico legales, investigación forense y emite informes técnicos y científicos en apoyo a la administración de justicia. Asimismo, participa en la formación integral especializada de recursos humanos de pre grado y post grado;

Que, en ese contexto, el Instituto de Medicina Legal y Ciencias Forenses, emite lineamientos para las evaluaciones médico legales y de las ciencias forenses, acordes a la normatividad legal vigente nacional, por lo que la Guía Médico Legal denominada "*Evaluación Física de la Integridad Sexual en Presuntas Víctimas de Delitos Contra La Libertad Sexual*", ha sido actualizada para cumplir con todas las exigencias del Nuevo Código Procesal Penal y de la Ley N° 30364, Ley para Prevenir, Sancionar y Erradicar la Violencia Contra las Mujeres y los Integrantes del Grupo Familiar y sus modificatorias;

Que, la presente actualización de Guía Médico Legal denominada "*Evaluación Física de la Integridad Sexual en Presuntas Víctimas de Delitos Contra La Libertad Sexual*", ha sido elaborada por una comisión de expertos y socializada a nivel nacional, incorporando los aportes recibidos, por lo que su aplicación contribuirá con el Sistema de Administración de Justicia a través de la emisión de Informes Periciales de calidad que contribuyan sólidamente al esclarecimiento científico de la comisión de estos ilícitos penales, y, particularmente en el estudio médico de los Delitos Contra la Libertad Sexual;



Firma
Digital

Firmado digitalmente por SOTELO
TRINIDAD Manuel FAU
20131370301 soft
Gerente De La Oficina De Garantía
De Calidad
Motivo: Doy V° B°



REPÚBLICA DEL PERÚ



Que, mediante Informe N° 000035-2021-MP-FN-OFGACAL de fecha 30 de noviembre de 2021, el Gerente de la Oficina de Garantía de Calidad del Instituto de Medicina Legal y Ciencias Forenses, recomienda al Jefe Nacional del Instituto de Medicina Legal y Ciencias Forenses la aprobación de la Guía Médico Legal denominada “*Evaluación Física de la Integridad Sexual en Presuntas Víctimas de Delitos Contra La Libertad Sexual*”, la misma que señala haber sido elaborado por la comisión de expertos para tal fin;

Que, en ese contexto, la de Guía Médico Legal denominada “*Evaluación Física de la Integridad Sexual en Presuntas Víctimas de Delitos Contra La Libertad Sexual*”, tiene como objetivo estandarizar los procedimientos administrativos y periciales en el proceso de la evaluación pericial integral de las presuntas víctimas de delitos contra la Libertad Sexual, a efectos de asegurar una atención de calidad, manejo de evidencias y emisión de informes y dictámenes periciales, adecuados y oportunos, que coadyuven a una correcta administración de justicia;

Contando con el visto bueno de la Oficina de Garantía de Calidad y del Área de Asesoría Jurídica de la Unidad Ejecutora 010: Instituto de Medicina Legal y Ciencias Forense;

Que, de conformidad con lo dispuesto mediante Resolución de la Fiscalía de la Nación N° 046-2021-MP-FN de fecha 13 de enero de 2021, mediante la cual delegan, entre otros, al Jefe Nacional del Instituto de Medicina Legal y Ciencias Forenses como responsable de la Unidad Ejecutora 010: Instituto de Medicina legal y Ciencias Forenses (IML), las facultades y atribuciones en materia de gestión normativa y administrativa y los artículos 125 y 126 del Texto Integrado del Reglamento de Organización y Funciones – ROF del Ministerio Público;

SE RESUELVE:

ARTÍCULO PRIMERO.- Aprobar la actualización de la Guía Médico Legal denominada “*Evaluación Física de la Integridad Sexual en Presuntas Víctimas de Delitos Contra La Libertad Sexual*”, que consta de ciento noventa y cinco (195) páginas, y que forma parte integrante de la presente Resolución.

ARTÍCULO SEGUNDO.- Disponer el cumplimiento de la Guía Médico Legal denominada “*Evaluación Física de la Integridad Sexual en Presuntas Víctimas de Delitos Contra La Libertad Sexual*”, a las Gerencias de Línea, las Sub Gerencias y personal del Instituto de Medicina Legal y Ciencias Forenses.



UNIDAD EJECUTORA 010:
INSTITUTO DE MEDICINA
LEGAL Y CIENCIAS
FORENSES

REPÚBLICA DEL PERÚ



ARTÍCULO TERCERO.- Agradecer a los miembros del Comité de Expertos, por su valioso aporte en la elaboración de la presente Guía.

ARTÍCULO CUARTO.- Encargar a la Oficina de Garantía de Calidad la publicación de la presente resolución y su anexo en la intranet y página web de la Institución.

Regístrese, comuníquese y cúmplase



2021



**FISCALÍA DE LA NACIÓN
MINISTERIO PÚBLICO**

**INSTITUTO DE MEDICINA LEGAL Y
CIENCIAS FORENSES**

GUÍA MÉDICO LEGAL

**EVALUACIÓN FÍSICA DE LA
INTEGRIDAD SEXUAL EN
PRESUNTAS VÍCTIMAS DE
DELITOS CONTRA LA LIBERTAD
SEXUAL**

(Tercera Versión)

Lima - Perú


JEFATURA NACIONAL DEL INSTITUTO DE MEDICINA LEGAL Y CIENCIAS FORENSES



Firmado digitalmente por EGUREN
CIURUZZA, Horacio Daniel FAU
20141170341, jefe
Jefe Nacional Del Instituto De
Medicina Legal Y Ciencia
Motivo: Day V B





| | | | |
|---|---|-------------------|-------------------|
|  | DOCUMENTO INTERNO | IML/GML-01 | |
| | GUIA MEDICO LEGAL | Versión: | 03 |
| | EVALUACIÓN FÍSICA DE LA INTEGRIDAD SEXUAL EN PRESUNTAS VÍCTIMAS DE DELITOS CONTRA LA LIBERTAD SEXUAL | Página: | 2 de 195 |
| | | Fecha: | 14/12/2021 |

**MINISTERIO PÚBLICO
FISCALÍA DE LA NACIÓN**

INSTITUTO DE MEDICINA LEGAL Y CIENCIAS FORENSES

GUÍA MÉDICO LEGAL

**EVALUACIÓN FÍSICA DE LA INTEGRIDAD SEXUAL EN PRESUNTAS
VÍCTIMAS DE DELITO CONTRA LA LIBERTAD SEXUAL**

(3ra. Versión – AÑO 2021)

Dra. Zoraida Ávalos Rivera
FISCAL DE LA NACIÓN

Dr. Horacio Daniel Eguren Ciurlizza
JEFE NACIONAL DEL INSTITUTO DE MEDICINA LEGAL Y CIENCIAS
FORENSES

Dr. Manuel Sotelo Trinidad
GERENTE DE LA OFICINA DE GARANTÍA DE CALIDAD
INSTITUTO DE MEDICINA LEGAL Y CIANCIAS FORENSES

Dr. Saúl Gerardo Takuda Sagástegui
GERENTE DE LA OFICINA DE CRIMINALÍSTICA
INSTITUTO DE MEDICINA LEGAL Y CIANCIAS FORENSES

Dra. Kelly Milagritos Casana Jara
GERENTE DE LA OFICINA DE OPERACIONES
INSTITUTO DE MEDICINA LEGAL Y CIANCIAS FORENSES

Dr. Javier Enrique Galdós Carvajal
GERENTE DE LA OFICINA DE ADMINISTRACIÓN
INSTITUTO DE MEDICINA LEGAL Y CIANCIAS FORENSES



Firma
Digital

Firmado digitalmente por SOTELO
TRINIDAD Manuel FAU
20131370301 soft
Gerente De La Oficina De Garantia
De Calidad
Motivo: Doy V° B°



| | | | |
|--|---|-------------------|-------------------|
| | DOCUMENTO INTERNO | IML/GML-01 | |
| | GUIA MÉDICO LEGAL | Versión: | 03 |
| | EVALUACIÓN FÍSICA DE LA INTEGRIDAD SEXUAL EN PRESUNTAS VÍCTIMAS DE DELITOS CONTRA LA LIBERTAD SEXUAL | Página: | 3 de 195 |
| | | Fecha: | 14/12/2021 |

Elaboración y Revisión de la Tercera Versión:

- Dr. Carreño Reyes, José Narciso
- Dra. Morón Castro, Cecilia Alejandrina
- Dr. Pacheco Carranza, Roger Efraín
- Dr. Osoro Rodríguez, Jaime Arturo
- Dra. Huerta Valdivia, Marleny del Rosario
- Dr. Navarro Sandoval, Cleyber
- Dr. Velásquez Guevara, Roger Ernesto
- Dr. Laguna Chavez, Bryan Kevin
- Blgo. Loayza Gavilán, Esperanza Zósima.

Colaboradores:

- Dr. Sabaduche Murgueytio, José Luis Nirvado.
- Dra. Placencia Medina, Elba Yolanda.
- Equipo de Odontólogos del Instituto de Medicina Legal y Ciencias Forenses.
- Equipo de Biólogos del Instituto de Medicina Legal y Ciencias Forenses.
- Otros médicos y profesionales de la salud del Instituto de Medicina Legal y Ciencias Forenses.



| | | | |
|--|---|-------------------|-------------------|
| | DOCUMENTO INTERNO | IML/GML-01 | |
| | GUIA MEDICO LEGAL | Versión: | 03 |
| | EVALUACIÓN FISICA DE LA INTEGRIDAD SEXUAL EN PRESUNTAS VICTIMAS DE DELITOS CONTRA LA LIBERTAD SEXUAL | Página: | 4 de 195 |
| | | Fecha: | 14/12/2021 |

PRINCIPIO DEL QUEHACER MÉDICO LEGAL

“La Labor Pericial Médico Legal, es autónoma e independiente, y tiene como objeto de estudio la búsqueda de la VERDAD, fin supremo de la Justicia”



| | | | |
|--|---|-------------------|-------------------|
| | DOCUMENTO INTERNO | IML/GML-01 | |
| | GUIA MEDICO LEGAL | Versión: | 03 |
| | EVALUACIÓN FISICA DE LA INTEGRIDAD SEXUAL EN PRESUNTAS VICTIMAS DE DELITOS CONTRA LA LIBERTAD SEXUAL | Página: | 5 de 195 |
| | | Fecha: | 14/12/2021 |

IMPORTANCIA EN EL DERECHO PENAL

“La Medicina Legal es la CIENCIA CONSTRUCTORA de pruebas y como tal debe conservarse independiente del sistema de administración de justicia”



| | | | |
|--|---|-------------------|-------------------|
| | DOCUMENTO INTERNO | IML/GML-01 | |
| | GUIA MEDICO LEGAL | Versión: | 03 |
| | EVALUACIÓN FÍSICA DE LA INTEGRIDAD SEXUAL EN PRESUNTAS VÍCTIMAS DE DELITOS CONTRA LA LIBERTAD SEXUAL | Página: | 6 de 195 |
| | | Fecha: | 14/12/2021 |

DEDICATORIA:

La **Guía Médico Legal (en adelante GML)**, constituye una herramienta técnica en la labor clínico pericial peruana, en el estudio forense de los delitos contra la libertad sexual (en adelante DCLS), por lo que, la dedicamos a todos aquellos profesionales médicos y de la salud, miembros del Instituto de Medicina Legal y Ciencias Forenses de nuestro país, quienes, con pasión, responsabilidad, valentía, profesionalismo y honestidad, desarrollan sus actividades periciales, muchas veces en circunstancias adversas, en cuya labor muestran toda su entrega, sacrificio y abnegación por esta rama de la medicina humana, **CONSTRUCTORA DE PRUEBAS**, en el Sistema de Administración de Justicia, sobre todo en el Derecho Penal, en la búsqueda de lograr una atención de calidad y la satisfacción en la misma por parte de nuestros usuarios, con resultados óptimos – Informes y/o Dictámenes Periciales correctos, que configuren productos contributorios sólidos para el esclarecimiento científico de la comisión de estos delitos y, con ello, coadyuvar a una mejor administración de justicia en cada caso investigado.

LA COMISIÓN



| | | | |
|--|---|-------------------|------------|
| | DOCUMENTO INTERNO | IML/GML-01 | |
| | GUIA MEDICO LEGAL | Versión: | 03 |
| | EVALUACIÓN FÍSICA DE LA INTEGRIDAD SEXUAL EN PRESUNTAS VÍCTIMAS DE DELITOS CONTRA LA LIBERTAD SEXUAL | Página: | 7 de 195 |
| | | Fecha: | 14/12/2021 |

AGRADECIMIENTO:

En esta parte inicial de la presente guía, queremos expresar nuestro sincero agradecimiento a todos los médicos forenses internacionales, autores de prestigiosos textos, libros, obras y/o publicaciones de fotos, de los DCLS, ubicadas en el mundo informático, quienes, con sus valiosos productos, enriquecieron esta guía médico legal, orientada al estudio forense de todos estos delitos y, a quienes les expresamos y reiteramos sinceramente, nuestro eterno e infinito agradecimiento.

De manera similar, hacemos extensivo nuestro agradecimiento a todos los colegas médicos y profesionales del Instituto de Medicina Legal y Ciencias Forenses (en adelante IMLCF), a los colegas médicos y profesionales de la salud precursores de las guías sobre los DCLS promulgadas anteriormente (años 2009 y 2012), así como a los miembros integrantes de las diversas comisiones conformadas desde Julio y Octubre del año pasado 2020, quienes, con su participación activa, sentaron las bases de este producto, inicialmente presentado como proyecto, “Guía Médico Legal de Evaluación Médico Legal Integral en Sucesos de Violación Sexual”, a fines del mes de Diciembre 2020, y que, durante los primeros meses del presente año 2021, fuera socializado a nivel de las Unidades Médico Legales de las diversas regiones de nuestro país, quienes, en sus actas de socialización, nos remitieron muchos aportes, sugerencias, observaciones y adecuaciones del mismo, al contexto de la realidad de las ciencias forenses en el territorio nacional, que, la presente Comisión, revisora de dicho proyecto, culminamos con la incorporación de estos aportes, correcciones, actualización y mejoramiento de este proyecto que, finalmente presentamos en la siguiente guía:

“Guía Médico Legal de Evaluación Física de la Integridad Sexual en Presuntas Víctimas de DCLS”, 3ra. Versión – Año 2021.

LA COMISIÓN



| | | | |
|--|---|-------------------|-------------------|
| | DOCUMENTO INTERNO | IML/GML-01 | |
| | GUIA MEDICO LEGAL | Versión: | 03 |
| | EVALUACIÓN FÍSICA DE LA INTEGRIDAD SEXUAL EN PRESUNTAS VÍCTIMAS DE DELITOS CONTRA LA LIBERTAD SEXUAL | Página: | 8 de 195 |
| | | Fecha: | 14/12/2021 |

INDICE

| | |
|---|-----|
| GUÍA MÉDICO LEGAL..... | 9 |
| EVALUACIÓN FÍSICA DE LA INTEGRIDAD SEXUAL EN PRESUNTAS VÍCTIMAS DE DCLS | 9 |
| I.- INTRODUCCIÓN: | 9 |
| II.- MARCO LEGAL: | 10 |
| III.- FINALIDAD: | 10 |
| IV.- OBJETIVOS..... | 10 |
| V.- DESCRIPCIÓN DEL PROCESO | 11 |
| VI.- AMBITO DE APLICACIÓN..... | 11 |
| VII.- DEFINICION | 11 |
| VIII.- FRECUENCIA | 12 |
| IX.- ETIOLOGIA | 12 |
| X.- LAS PERSONAS A EVALUAR SERÁN: | 12 |
| XI.- DURANTE EL PROCESO DE LA EVALUACIÓN FÍSICA EN LAS PRESUNTAS VÍCTIMAS CUBRE TODAS LAS ACTIVIDADES A DESARROLLAR, COMO:..... | 13 |
| XII.- ABORDAJE DE LA EVALUACION FISICA DE LAS PRESUNTAS VICTIMAS DE DCLS:..... | 14 |
| CAPITULO I: | 32 |
| ESTUDIO MEDICO LEGAL DE LA INTEGRIDAD FISICA | 32 |
| CAPITULO II: | 48 |
| ESTUDIO MEDICO LEGAL PARA LA DETERMINACION DE LA INTEGRIDAD SEXUAL: | 48 |
| II.1 ESTUDIO MEDICO LEGAL DE GENITALES FEMENINOS | 49 |
| II.2 ESTUDIO MEDICO LEGAL DE | 84 |
| GENITALES MASCULINOS | 84 |
| II.3. ESTUDIO MEDICO LEGAL DE LA REGION ANAL..... | 91 |
| CAPITULO III: | 119 |
| ESTUDIO MEDICO LEGAL PARA LA DETERMINACION DE LA EDAD ESTIMADA..... | 119 |
| CAPITULO IV. EXÁMENES AUXILIARES: LABORATORIO EN CIENCIAS FORENSES EN LA EVALUACIÓN DE LA INTEGRIDAD SEXUAL..... | 144 |
| LABORATORIO EN CIENCIAS FORENSES PARA LA EVALUACIÓN DE LA INTEGRIDAD SEXUAL | 145 |
| ANEXOS | 182 |



| | | | |
|--|---|-------------------|-------------------|
| | DOCUMENTO INTERNO | IML/GML-01 | |
| | GUIA MEDICO LEGAL | Versión: | 03 |
| | EVALUACIÓN FÍSICA DE LA INTEGRIDAD SEXUAL EN PRESUNTAS VÍCTIMAS DE DELITOS CONTRA LA LIBERTAD SEXUAL | Página: | 9 de 195 |
| | | Fecha: | 14/12/2021 |

**GUÍA MÉDICO LEGAL
EVALUACIÓN FÍSICA DE LA INTEGRIDAD SEXUAL EN PRESUNTAS VÍCTIMAS
DE DCLS
(3ra. Versión – Año 2021)**

I.- INTRODUCCIÓN:

Culminado en este año 2021 la implementación del NCPP en el país, se torna necesario la actualización de las Guías Médico Legales (GML), que datan de más de una década, a efectos de cumplir con todas las exigencias de este código, con mayor certeza, celeridad, equidad y rigurosidad científica, y que contribuyan decididamente en la mejor administración de justicia en la investigación de los Delitos Contra la Libertad Sexual (DCLS).

La presente actualización de la GML, se realiza paralela a la gestión de la Jefatura Nacional (JN IMLCF), en el proceso de Certificación de la Calidad ISO 9001 2015 de este tipo de evaluación médico legal, así como la formación del Organismo Evaluador de la Certificación de los Peritos Clínicos por el IMLCF, en la búsqueda del mejoramiento continuo a través de los estándares de calidad, en la prestación de los servicios periciales en los DCLS.

La GML que presentamos, tiene como base de su formulación, la experiencia de los profesionales de la salud inmersos en esta problemática desde hace más de 30 años, sumado al inicio del residentado Médico en Medicina Legal, quienes, con su amplio conocimiento y vasta experiencia supieron cimentar sólidamente las bases de nuestra escuela formativa. La actualización de esta GML, ha sido complementada con las referencias bibliográficas de reconocidos y prestigiosos autores médico forenses nacionales y extranjeros, fundamental, para estandarizar los criterios conceptuales, terminología, definiciones y adecuación del uso correcto de la metodología de los procedimientos técnicos y científicos, para llegar a conclusiones médico legales óptimas para cada caso a peritar, garantizando el adecuado registro, preservación y documentación resultantes de los mismos. Esto permitirá realizar una evaluación médico legal integral, en la investigación de la presunta comisión de estos DCLS, y contribuirá a una mayor y estrecha coordinación con la autoridad fiscal, director de la investigación.

Finalmente, esta GML, describe todos los procedimientos y estudios médico legales que deben realizarse en los DCLS y se constituye en un pilar fundamental de la labor pericial a desarrollarse, convirtiéndose en una herramienta técnica, científica y académica, direccionada hacia los médicos legistas y otros profesionales de la salud de Establecimientos Públicos y Privados en cumplimiento de diversos dispositivos legales vigentes como lo son: el NCPP, el Código Penal, la Ley 30364 y su reglamento con sus modificatorias, la Ley General de Salud, y, otros.

LA COMISIÓN



| | | | |
|--|---|-------------------|-------------------|
| | DOCUMENTO INTERNO | IML/GML-01 | |
| | GUIA MÉDICO LEGAL | Versión: | 03 |
| | EVALUACIÓN FÍSICA DE LA INTEGRIDAD SEXUAL EN PRESUNTAS VÍCTIMAS DE DELITOS CONTRA LA LIBERTAD SEXUAL | Página: | 10 de 195 |
| | | Fecha: | 14/12/2021 |

II.- MARCO LEGAL:

- Constitución Política del Perú de 1993.
- Ley N° 9024, Código de Procedimientos Penales.
- Ley N° 26842, Ley General de Salud.
- Ley N° 27337, Ley que aprueba el Nuevo Código de los Niños y Adolescentes y sus modificatorias.
- Ley N° 30364, Ley para Prevenir, Sancionar y Erradicar la Violencia Contra las Mujeres y los Integrantes del Grupo Familiar.
- Decreto Legislativo N° 635, Código Penal y modificatorias.
- Decreto Legislativo N° 638, que aprueba el Texto del Código Procesal Penal
- Decreto Legislativo N° 957, Decreto Legislativo que promulga Código Procesal Penal.
- Decreto Supremo 016-2021-MIMP, Decreto Supremo que modifica el Reglamento de la Ley 30364 "Ley para prevenir sancionar y erradicar la violencia contra la mujer y los integrantes del grupo familiar, aprobado por Decreto Supremo N° 009-2016-MIMP".
- Resolución de Fiscalía de la Nación N° 1430-2012-MP-FN, Guía de evaluación física de la integridad sexual.
- Código de Ética y Deontología del Colegio Médico del Perú.

III.- FINALIDAD:

Contribuir con el aseguramiento de la calidad y la integralidad de los servicios periciales ofertados en el IMLCF, a las presuntas víctimas de DCLS, incorporando aspectos fundamentales de la persona en el marco del respeto a la vida y condición humana como el enfoque de género, el respeto de los derechos humanos, la interculturalidad y la no discriminación. Asimismo, garantizar el abordaje interinstitucional mediante una coordinación con todas las instituciones prestadoras de salud (en adelante IPRESS) públicas y privadas, e instituciones comprendidas en el marco de la ley 30364, su reglamento y modificatorias vigentes.

IV.- OBJETIVOS

a) GENERAL:

Estandarizar los procedimientos administrativos y periciales en el proceso de la evaluación pericial integral de las presuntas víctimas de DCLS, a efectos de asegurar una atención de calidad, manejo de evidencias y emisión de informes y dictámenes periciales, adecuados y oportunos, que coadyuven a una correcta administración de justicia.



| | | | |
|--|---|-------------------|-------------------|
| | DOCUMENTO INTERNO | IML/GML-01 | |
| | GUIA MEDICO LEGAL | Versión: | 03 |
| | EVALUACIÓN FÍSICA DE LA INTEGRIDAD SEXUAL EN PRESUNTAS VÍCTIMAS DE DELITOS CONTRA LA LIBERTAD SEXUAL | Página: | 11 de 195 |
| | | Fecha: | 14/12/2021 |

b) ESPECÍFICOS:

Establecer las formalidades administrativas en las diferentes etapas de la atención médico legal: admisión, recepción, identificación, registro y emisión de los informes y dictámenes periciales correspondientes en presuntas víctimas de DCLS.

Establecer los criterios periciales exigidos para una correcta evaluación médico legal integral de calidad, en presuntas víctimas de DCLS.

- Establecer las formalidades de estructura, contenido y conclusiones del informe pericial de evaluación médico legal integral de las presuntas víctimas de DCLS
- Establecer los procedimientos adecuados para la correcta obtención de evidencias, medios probatorios y de soporte, y su cadena de custodia, para los estudios auxiliares complementarios de tipo biológico, químico toxicológico y procedimientos de perennización.
- Establecer el marco técnico de referencia para la actuación de los profesionales de la salud de las instituciones comprendidas en el marco de la Ley 30364, su reglamento y modificatorias que intervienen en la atención de las presuntas víctimas sexuales de DCLS.
- Establecer los mecanismos de coordinación interinstitucional suficiente, a efectos de brindar un abordaje integral en la evaluación, diagnóstico y tratamiento, monitoreo y seguimiento idóneo, de las presuntas víctimas de DCLS.

V.- DESCRIPCIÓN DEL PROCESO

En este proceso se incorporan diversos aspectos de la prestación del servicio médico legal, relacionados al respeto de los principios éticos, tales como: el respeto a la ética y a los derechos humanos y autonomía del ciudadano, el reconocimiento de sus necesidades y limitaciones, inquietudes y expectativas para con el proceso, evitando la revictimización.

VI.- AMBITO DE APLICACIÓN

Los procedimientos administrativos y periciales contemplados en esta guía constituyen recomendaciones de buena práctica pericial para el IMLCF, a nivel nacional y de marco técnico de referencia para todas las instituciones sanitarias de nuestro país, especificadas en la Ley N° 30364, su reglamento y modificatorias vigentes.

VII.- DEFINICION

Se define la violencia sexual como las acciones de naturaleza sexual que se cometen contra una persona, utilizando la violencia física o psicológica, grave amenaza, o aprovechándose de un entorno de coacción, o de cualquier otro entorno que impida a



| | | | |
|--|---|-------------------|-------------------|
| | DOCUMENTO INTERNO | IML/GML-01 | |
| | GUIA MEDICO LEGAL | Versión: | 03 |
| | EVALUACIÓN FÍSICA DE LA INTEGRIDAD SEXUAL EN PRESUNTAS VÍCTIMAS DE DELITOS CONTRA LA LIBERTAD SEXUAL | Página: | 12 de 195 |
| | | Fecha: | 14/12/2021 |

la persona dar su libre consentimiento, incluyen actos que no involucran penetración o contacto físico alguno.

Asimismo, se consideran como tales a la exposición de material pornográfico y que vulneran el derecho de las personas a decidir voluntariamente acerca de su vida sexual o reproductiva, a través de amenazas, coerción, uso de la fuerza o intimidación.^{1,2}

VIII.- FRECUENCIA

Según reportes del Ministerio de la Mujer y Poblaciones vulnerables, desde el año 2002 al 2019 la manifestación de violencia sexual contra las mujeres representa del 10% al 12% del total de casos registrados.³

Según la Encuesta Demográfica y de Salud Familiar (ENDES) 2019, en los últimos 12 meses el 57.7% de las mujeres de 15 a 49 años declararon que fueron víctimas de violencia psicológica, física (29.5%) o sexual (7.1%).⁴

Según la Encuesta Nacional sobre Relaciones Sociales (ENARES 2015) el 34,6% de adolescentes de 12 a 17 años fue víctima de violencia sexual alguna vez en su vida. 24,4% de adolescentes fue víctima de violencia sexual por primera vez entre los 15 a 17 años, 19,7% a los 13 años y 18,3% a los 12 a 14 años.⁵

IX.- ETIOLOGIA

Si bien la cuarta parte de los denunciados está integrada por desconocidos para la agraviada (25,0%), es importante destacar que el número mayor de delitos (72.9%) se imputó a una persona conocida e incluso a personas con quien tuvieron una relación de pareja formal o de hecho. En el 43.8% de los DCLS estudiados, estos se cometieron en casa de la víctima, del agresor o de ambos. La mayor parte de los actos de vulneración de la libertad sexual se produjo con el empleo de la fuerza física (64,6%). En segundo lugar, se cometió el delito aprovechando del retardo mental de la agraviada (20,8%) y, en tercer lugar, mediante el empleo de fármacos o drogas (14,6%).⁶

X.- LAS PERSONAS A EVALUAR SERÁN:

- Presuntas víctimas de delitos contra la libertad sexual.
- Presuntas víctimas de trata de personas.

¹ El Peruano - Ley para prevenir, sancionar y erradicar la violencia contra las mujeres y los integrantes del grupo familiar - LEY - N° 30364 - PODER LEGISLATIVO - CONGRESO DE LA REPUBLICA [Internet]. [cited 2020 Sep 3]. Available from: <https://busquedas.elperuano.pe/normaslegales/ley-para-prevenir-sancionar-y-erradicar-la-violencia-contra-ley-n-30364-1314999-1/>

² Ley 30838 del 03 de agosto del 2018, Ley que modifica el artículo 170 del código penal.

³ Ministerio de la Mujer y Poblaciones Vulnerables - MIMP [Internet]. [cited 2020 Sep 3]. Available from: <https://www.mimp.gob.pe/contigo/contenidos/pncontigo-articulos.php?codigo=8>

⁴ Instituto Nacional de Estadística e Informática - INEI. Encuesta Nacional Demográfica y de Salud Familiar 2019. Instituto Nacional de Estadística e Informática. 2020;1-476.

⁵ Instituto Nacional de Estadística e Informática. Encuesta Nacional sobre Relaciones Sociales ENARES 2013 y 2015. Principales resultados. 2016;2015:1-21.



| | | | |
|--|---|-------------------|-------------------|
| | DOCUMENTO INTERNO | IML/GML-01 | |
| | GUIA MEDICO LEGAL | Versión: | 03 |
| | EVALUACIÓN FÍSICA DE LA INTEGRIDAD SEXUAL EN PRESUNTAS VÍCTIMAS DE DELITOS CONTRA LA LIBERTAD SEXUAL | Página: | 13 de 195 |
| | | Fecha: | 14/12/2021 |

⁶ Hernandez Cajo AT, Sarmiento Rissi PV. Adjuntía Para los Derechos de la Mujer Informe de Adjuntía No 004-2011-DP/ADM Violencia sexual en el Perú: Un estudio de casos judiciales. Serie Informes de Adjuntía [Internet]. 2011;125. Available from: <https://www.repositorioincvfs.pe/wp-content/uploads/2016/08/Violencia-sexual-en-el-Perú-Análisis-de-casos-judiciales.pdf>

- Niños, niñas o adolescentes en los cuales las autoridades competentes, ante la sospecha razonable de la comisión de un tipo de DCLS, soliciten el examen de Integridad Sexual sin mediar denuncias de agresión sexual alguna (fuga y/o extravío del domicilio, etc.).
- Presunto abandono familiar, moral y/o material.
- Niños, niñas o adolescentes infractores (retenidos) que son puestos a disposición por la autoridad competente (Juez, Fiscal).
- Otros, a solicitud de la autoridad competente.

XI.- DURANTE EL PROCESO DE LA EVALUACIÓN FÍSICA EN LAS PRESUNTAS VÍCTIMAS CUBRE TODAS LAS ACTIVIDADES A DESARROLLAR, COMO:

- Admisión, recepción, identificación y registro del usuario.
- Entrevista e información a la presunta víctima sobre el procedimiento a realizar.
- Evaluación física integral médico legal.
- Recolección de elementos de prueba: biológicas y/o físicas.
- Perennización de las evidencias médico legales.
- Elaboración del Informe Pericial – aún denominado Reconocimiento Médico Legal - RML o Certificado Médico Legal - CML).
- Interconsultas a otras especialidades médicas y afines.
- Interconsultas al área de psicología forense.
- Referencia a los establecimientos de salud, públicos o privados.
- Brindar información detallada y minuciosa en lenguaje sencillo, sobre los procedimientos médico legales a realizar.
- Brindar información detallada y minuciosa en lenguaje sencillo, sobre los probables riesgos a resultar con posibles gestaciones o contraer infecciones de transmisión sexual – ITS, y/o VIH u otras.
- Realizar la solicitud de los exámenes auxiliares.
- Procesamiento, almacenamiento y custodia de los resultados de los exámenes auxiliares.
- Registro y archivo: Registrar e imprimir físicamente dos informes: uno para el archivo interno y el otro para la entrega a la autoridad solicitante.
- En caso de haber solicitado algún (os) examen (es) auxiliar (es), con el (los) resultado (s), elaborar un segundo informe pericial (Post facto), donde se debe señalar los resultados emitidos de dichos exámenes auxiliares, así como las conclusiones médico legales correspondientes.

Mientras culmine la implementación del SOFTWARE correspondiente, o el formato del CML actualizado, todas las consideraciones médico legales no contempladas



| | | | |
|--|---|-------------------|-------------------|
| | DOCUMENTO INTERNO | IML/GML-01 | |
| | GUIA MEDICO LEGAL | Versión: | 03 |
| | EVALUACIÓN FISICA DE LA INTEGRIDAD SEXUAL EN PRESUNTAS VICTIMAS DE DELITOS CONTRA LA LIBERTAD SEXUAL | Página: | 14 de 195 |
| | | Fecha: | 14/12/2021 |

en el mismo, deben ser consignadas en el ítem de **OBSERVACIONES** como, por ejemplo:

Datos generales de los peritos (Artículo 178 Inciso 1 del NCPP).

Dejar constancia de la firma del consentimiento informado.

Toda usuaria de sexo femenino se debe consignar los datos del personal asistencial femenino que asistió durante la evaluación.^{7,8,9}

Consignar la solicitud de exámenes auxiliares, interconsultas y/o referencias requeridas, a los establecimientos de salud.

Dejar constancia que la persona a evaluar puede negarse o interrumpir el examen en cualquier momento.

De acuerdo a la Ley 30364 y su reglamento vigente, se debe prescribir el anticonceptivo oral de emergencia y brindar la información suficiente, minuciosa, clara y en lenguaje sencillo, sobre la prevención de posible embarazo resultante, sobre los riesgos a contraer Infecciones de transmisión sexual (en adelante ITS), o VIH.

Cualquier situación que altere su salud y que amerite referencia a un IPRESS.

Consignar el inicio de la cadena de custodia de las muestras obtenidas y/o evidencias y su entrega al personal de guardia o profesional de la salud que corresponda.

Además, en el ítem de observaciones deben consignarse también las consideraciones odontológicas.

XII.- ABORDAJE DE LA EVALUACION FISICA DE LAS PRESUNTAS VICTIMAS DE DCLS:

XII.1 RECOMENDACIONES GENERALES:

a) La salud y el bienestar de la persona a examinar tienen prioridad en la evaluación médico legal:

- El tratamiento de las lesiones, la evaluación, la prevención del embarazo y las infecciones de transmisión sexual (ITS) son de importancia primordial.
- El bienestar de la persona a examinar incluye asegurar el respeto a la dignidad y sus derechos.

b) Los profesionales de la salud deben estar debidamente capacitados y especializados en la evaluación física de presuntas víctimas de DCLS.

c) La confidencialidad debe mantenerse y respetarse en todo momento.

d) El perito médico asume que las presuntas víctimas sexuales a peritarse, están proporcionando información verdadera. No corresponde al perito médico o trabajador de la salud cuestionar si la información dada es verdadera o falsa.



| | | | |
|--|---|-------------------|-------------------|
| | DOCUMENTO INTERNO | IML/GML-01 | |
| | GUIA MEDICO LEGAL | Versión: | 03 |
| | EVALUACIÓN FÍSICA DE LA INTEGRIDAD SEXUAL EN PRESUNTAS VÍCTIMAS DE DELITOS CONTRA LA LIBERTAD SEXUAL | Página: | 15 de 195 |
| | | Fecha: | 14/12/2021 |

7. Norma Técnica de Salud N° 164-MINSA-2020-DGIESP: Resolución Ministerial N° 649-2020/MINSA: 20 de agosto del 2020.

8. Ley general de Salud N°26842: Título I: De los Derechos Deberes y Responsabilidades concernientes a la Salud Individual. Art. 15.

9. Código de los niños y adolescentes. Título preliminar: Artículo IX

e) Las diferentes Unidades Médico Legales del país, de acuerdo con su capacidad resolutoria y en coordinación con los establecimientos de salud correspondientes, deberán estar disponibles las 24 horas del día durante todos los días del año; y, deberá priorizarse la atención médico legal a las presuntas víctimas de DCLS, independientemente de la naturaleza de las lesiones físicas que pudieran presentar.

f) Se debe obtener el consentimiento informado por escrito para examinar a la presunta víctima de DCLS, además, debe señalarse que, la información incorporada en el informe pericial, será utilizada no solo para los servicios médico legales, sino que será de conocimiento de los intervinientes en el proceso judicial.

g) Los servicios médico legales deben tener presente la necesidad de garantizar la continuidad de la cadena de custodia de los indicios, evidencias, medios probatorios y de soporte, colectados durante el examen médico legal integral.

XII 2 ADMISIÓN:

XII 2 A Condiciones necesarias para la evaluación pericial:

XII 2 A.a Enfoque de derechos humanos:

Toda atención sanitaria de calidad tiene como base fundamental el respeto de los derechos humanos y los principios bioéticos, que involucran las siguientes pautas básicas:

- **Amabilidad:** La atención se debe brindar en un clima de buen trato.
- **Respeto al pudor y dignidad de las personas a examinarse:** Brindar la atención garantizando el respeto al pudor y la intimidad de las personas.
- **Confidencialidad:** La información que el usuario pone en conocimiento del perito será utilizada exclusivamente para los fines de la evaluación pericial y la redacción del informe pericial. Toda información en proceso de investigación penal es de carácter confidencial y reservado.
- **Información adecuada:** la persona a examinar tiene derecho a recibir información completa, adecuada y entendible de acuerdo con su nivel cultural, con un lenguaje sencillo, sobre la finalidad y naturaleza del examen pericial, también debe informarse del acceso a la información por parte de los operadores de justicia.

XII.2.A.b Recursos humanos:

- Los profesionales de la salud, personal auxiliar y administrativo involucrados en los servicios periciales a presuntas víctimas de DCLS, deben recibir capacitación periódica y permanente por intermedio de la Escuela del Ministerio Público y el IMLCF.



| | | | |
|--|---|-------------------|-------------------|
| | DOCUMENTO INTERNO | IML/GML-01 | |
| | GUIA MEDICO LEGAL | Versión: | 03 |
| | EVALUACIÓN FÍSICA DE LA INTEGRIDAD SEXUAL EN PRESUNTAS VÍCTIMAS DE DELITOS CONTRA LA LIBERTAD SEXUAL | Página: | 16 de 195 |
| | | Fecha: | 14/12/2021 |

- En lo posible, se recomienda que, en un contexto ideal, la evaluación médico legal integral debe ser realizado por dos peritos médicos. En ausencia de otro y/o en caso de urgencia podrá ser realizado solo por un perito.
- La evaluación médico legal integral de presuntas víctimas de DCLS, debe realizarse contando con la asistencia de personal auxiliar capacitado y de preferencia femenino.

XII.2.A.c Infraestructura, equipos, insumos:

– Infraestructura, equipos e insumos para la atención intramural:

- Consultorio que garantice privacidad, con buena iluminación y ventilación, asimismo, materiales, insumos y apoyo logístico mínimo necesario.
- El consultorio debe contar con un área para que la persona a evaluar se cambie de ropa, debe garantizarse la provisión y stock de indumentaria descartable necesaria.
- Este ambiente debe estar dotado con el equipo básico recomendado: camilla ginecológica, silla o taburete giratorio, lámpara de cuello de ganso con luz blanca, guantes, soporte para hisopos, frontoluz, lupa, cámara fotográfica digital, y otros; y si fuera posible, contar con colposcopio y luces forenses.
- Los insumos descartables según corresponda (kit de atención médico legal en violencia sexual) recomendados son: batas o mandilones descartables, soleras, peine, gasa estéril, guantes quirúrgicos descartables, espéculos descartables, láminas portaobjeto, hisopos, tubos de ensayo, solución fisiológica estéril, sobres de papel para las muestras y baja lenguas.
- En las Unidades Médico Legales III es indispensable contar con un Colposcopio, el mismo que debe ser utilizado según criterio médico legal.

– Infraestructura, equipos e insumos para la atención extramural:

- La evaluación médico legal integral se realiza previa solicitud escrita de la autoridad fiscal o judicial competente, quien acompaña al perito y realiza las diligencias preliminares para disponer la realización de la evaluación pericial.
- La evaluación médico legal integral extramural, se realiza solo si el lugar en donde se encuentra la presunta víctima, cuenta con las condiciones adecuadas que garanticen el respeto de los derechos humanos, respeto del pudor, intimidad de la persona a evaluar, así como las condiciones de seguridad e iluminación que garanticen un examen clínico idóneo.
- En caso de no contar con las condiciones adecuadas, se comunica a la autoridad solicitante a efectos de diferir el examen médico legal integral hasta contar con



| | | | |
|--|---|-------------------|-------------------|
| | DOCUMENTO INTERNO | IML/GML-01 | |
| | GUIA MEDICO LEGAL | Versión: | 03 |
| | EVALUACIÓN FÍSICA DE LA INTEGRIDAD SEXUAL EN PRESUNTAS VÍCTIMAS DE DELITOS CONTRA LA LIBERTAD SEXUAL | Página: | 17 de 195 |
| | | Fecha: | 14/12/2021 |

las condiciones adecuadas, o en la medida de lo posible referir a la presunta víctima a la unidad médico legal correspondiente para la realización de la evaluación médico legal integral.

- El médico o perito evaluador debe transportar los insumos y materiales necesarios (kit de atención médico legal en violencia sexual), para la evaluación médico legal integral, garantizando el recojo de los indicios, evidencias, medios probatorios y de soporte, colectados durante dicho examen médico legal integral.

XII.2.B RECEPCIÓN:

a) Objetivos:

- Iniciar la atención con calidad y buen trato.
- Verificar la solicitud de la autoridad competente.

b) Responsable de la recepción:

- Personal administrativo que labora en las áreas de admisión y recepción del servicio o UML.

c) Procedimiento de recepción:

- El personal administrativo establece el primer contacto con la persona a evaluar.
- Se verifica el contenido del oficio petitorio:
 - Debe especificar el nombre de la entidad solicitante.
 - Debe consignar en el oficio, los nombres y apellidos completos, número del documento nacional de identidad.
 - Debe consignar en el oficio la evaluación pericial solicitada: “evaluación de integridad física: lesiones”, “evaluación de integridad sexual”, etc.
 - En caso de menores de edad en el cuerpo del oficio debe precisar:
 - Código único de registro (CUR)
 - Situación jurídica del menor.
 - Datos completos de la persona acompañante (familiar/tutor/representante legal y/o efectivo policial).

d) En caso de personas no identificadas, debe consignarse en el oficio petitorio, que dicha persona: **no está identificada (o)**.

e) Firma y post-firma del responsable de la solicitud.

f) En caso de que la persona a evaluar presente signos de alteración de conciencia o situación en la que su vida se encuentre en riesgo (**EMERGENCIA MÉDICA**), el personal administrativo comunicará inmediatamente al médico de guardia, para que éste realice la referencia al IPRESS territorial de manera inmediata y dé conocimiento



| | | | |
|--|---|-------------------|-------------------|
| | DOCUMENTO INTERNO | IML/GML-01 | |
| | GUIA MEDICO LEGAL | Versión: | 03 |
| | EVALUACIÓN FISICA DE LA INTEGRIDAD SEXUAL EN PRESUNTAS VICTIMAS DE DELITOS CONTRA LA LIBERTAD SEXUAL | Página: | 18 de 195 |
| | | Fecha: | 14/12/2021 |

a la autoridad fiscal o judicial en el informe pericial (certificado médico legal) correspondiente.

XII.2.C IDENTIFICACIÓN:

• **Objetivo:**

- Cotejar la identidad de la persona a evaluar, con el Documento Nacional de identidad (DNI) u otro documento de identidad (ficha RENIEC, partida de nacimiento, licencia de conducir, pasaporte, carnet de extranjería, etc.).
- En menores de edad, se procede a la identificación del adulto o policía que lo(a) acompaña, verificando sus documentos personales, registrando sus datos, impresión dactilar y otros generales de ley en el sistema de registro correspondiente (Sistema informático DICEMEL), el mismo que debe estar consignado en el oficio petitorio; en caso contrario no se procede con la realización del examen.

• **Responsable de la identificación:**

- Personal administrativo que labora en las áreas de admisión y recepción de la UML.

• **Procedimiento de identificación:**

- Cotejar los datos del DNI o de la impresión de ficha RENIEC, con los datos del oficio petitorio.
- En caso que la persona a evaluar no cuente con documento de identidad, se registra **no está identificada (o)**.
- En todos los casos debe realizarse la toma de impresiones dactilares:
 - a. La toma de impresiones dactilares evita la suplantación de identidades.
 - b. **Impresión dactilar Pelmatoscópica:** para los pre-escolares (de 0 a 03 años).
 - c. **Impresión Dactiloscópica:**
 - Decadactilares: cuando se trata de menores de edad e indocumentados.
 - Unidactilar o Monodactilar: impresión dactilar del dedo índice derecho o en ausencia de éste, puede ser el índice izquierdo, cualquier dedo pulgar o palma de la mano, haciendo referencia de la impresión tomada.

XII.2.D REGISTRO:

- **Objetivo:**

Registro de los datos de la evaluación pericial en el sistema informático DICEMEL



| | | | |
|--|---|-------------------|-------------------|
| | DOCUMENTO INTERNO | IML/GML-01 | |
| | GUIA MEDICO LEGAL | Versión: | 03 |
| | EVALUACIÓN FÍSICA DE LA INTEGRIDAD SEXUAL EN PRESUNTAS VÍCTIMAS DE DELITOS CONTRA LA LIBERTAD SEXUAL | Página: | 19 de 195 |
| | | Fecha: | 14/12/2021 |

- Responsable del registro:

Personal administrativo que labora en el área de admisión de la Unidad Médico Legal (en adelante UML).

- Procedimiento de registro:

- Registro de la dependencia y autoridad solicitante: Dependencias del Poder Judicial, Fiscalías, Policía Nacional del Perú (PNP), MIMP u otras según legislación vigente.
- Registro del Número de Oficio.
- Registro de los datos de filiación de la persona a evaluar:
 - Nombres y apellidos completos.
 - En menores de edad, Código Único de Registro el cual debe ser generado por el Fiscal como titular de la investigación.
 - Documento Nacional de Identidad u otro documento de identidad consignado en el oficio petitorio.
 - Además registrar los siguientes datos:
 - Fecha de Nacimiento
 - Edad
 - Sexo / género (según registro en oficio petitorio)
 - País de Nacimiento
 - Lugar de Nacimiento
 - Lugar de Procedencia
 - Domicilio
 - Grado de instrucción
 - Estado Civil
 - Ocupación
 - Religión

- Registro del tipo de evaluación pericial solicitado: Evaluación pericial de determinación de integridad sexual.


- Registro de la condición jurídica de la persona a evaluar (cuando corresponda): Detenido, Custodia, Investigación Tutelar, etc.

XII.3 EVALUACIÓN MÉDICO LEGAL INTEGRAL:

Objetivo:

- Evaluación pericial integral orientada a una valoración médico legal idónea que permita construir un informe pericial de calidad para fortalecer el proceso de investigación penal y, con ello contribuir con la adecuada administración de justicia.
- Perennizar los indicios y evidencias debidamente contextualizadas y analizadas, de acuerdo al criterio médico y en referencia a los medios logísticos disponibles y el consentimiento de la presunta víctima.
- Evitar la revictimización de la presunta víctima.



| | | | |
|---|---|-------------------|------------|
|  | DOCUMENTO INTERNO | IML/GML-01 | |
| | GUIA MEDICO LEGAL | Versión: | 03 |
| | EVALUACIÓN FÍSICA DE LA INTEGRIDAD SEXUAL EN PRESUNTAS VÍCTIMAS DE DELITOS CONTRA LA LIBERTAD SEXUAL | Página: | 20 de 195 |
| | | Fecha: | 14/12/2021 |

- Aplicación del método científico aplicado a la Medicina legal para el examen físico, toma y manejo de muestras.

Responsable de la evaluación médico legal integral:

- El responsable de este procedimiento es el Médico Legista.
- En aquellas zonas del país donde no haya cobertura directa del Instituto de Medicina Legal, el responsable será un médico u otro profesional de salud designado por la autoridad competente, quien debe seguir las normas técnicas, pautas y procedimientos establecidos en la presente Guía.

Procedimientos de la evaluación médico legal integral:

- Consideraciones previas a la evaluación médico legal integral.
- Consentimiento informado.
- Examen físico.
- Examen de edad estimada.
- Examen de la región genital femenina.
- Examen de la región genital masculina.
- Examen de la región perianal y anal.
- Examen de la capacidad sexual (según corresponda)
- Toma de muestra, solicitud de exámenes auxiliares y cadena de custodia.
- Referencia de la persona peritada que presente una emergencia o urgencia médica.

XII.4 CONSIDERACIONES PREVIAS A LA EVALUACIÓN MÉDICO LEGAL INTEGRAL:

- A efectos de la evaluación médico legal integral en el IMLCF, la persona debe estar en condiciones clínicas estables para poder ser evaluada.
- El examen será diferido según criterio médico y de acuerdo al estado de conciencia de la presunta víctima, debiendo ser derivado a un centro asistencial de salud para la atención médica correspondiente. En el formato de referencia, se consigna un resumen del caso y se remite a la IPRESS territorial correspondiente (según flujograma anexo).
- De ser el caso, se sugiere que la evaluación puede realizarse en el centro asistencial en donde se encuentra internada la persona a evaluar, previa solicitud de la autoridad competente y conforme a lo descrito en la evaluación extramural.
- El médico responsable de la atención debe seguir el procedimiento con amabilidad, respeto y buen trato.
- Se recomienda iniciar la anamnesis médico legal (directa y/o indirecta) en forma general, abierta, sencilla, con empatía, a efectos de establecer una mejor relación médico paciente estableciendo un vínculo de confianza, y atenuando sus temores, dudas, inquietudes, pudor, miedo, o la situación emotiva adversa en la que se pueda encontrar.



| | | | |
|--|---|-------------------|-------------------|
| | DOCUMENTO INTERNO | IML/GML-01 | |
| | GUIA MEDICO LEGAL | Versión: | 03 |
| | EVALUACIÓN FÍSICA DE LA INTEGRIDAD SEXUAL EN PRESUNTAS VÍCTIMAS DE DELITOS CONTRA LA LIBERTAD SEXUAL | Página: | 21 de 195 |
| | | Fecha: | 14/12/2021 |

- En cumplimiento de normas y disposiciones legales vigentes ya consignados anteriormente, el(los) perito(s) evaluador(es), deben ser asistidos por un personal asistencial capacitado.
- En el caso de que se trate de una presunta víctima menor de edad, éste puede solicitar además estar acompañado de un familiar, tutor, persona responsable, representante legal, persona de confianza, o la misma autoridad competente (custodio PNP, fiscal, judicial, personal del MIMP, de sexo femenino), u otros, si así fuera su voluntad expresa.
- El(los) médico(s) evaluador(es) deben evitar realizar cualquier juicio de valor sobre la presunta víctima, evitando gestos, comentarios o frases despectivas o agraviantes a su dignidad como persona humana.
- El médico debe brindar información sobre el tipo de examen que se va a realizar (qué se va a hacer y por qué), teniendo en cuenta su edad y nivel sociocultural, a fin de usar un lenguaje sencillo, apropiado y con buen trato.
- Durante el examen físico se debe exponer solamente la parte a ser examinada de manera secuencial y progresiva.
- En el caso de solicitud de exámenes auxiliares, el(los) médico(s) evaluador(es) le explicará(n) a la presunta víctima o a la persona responsable, en menores de edad, la necesidad de realizarse dichos exámenes auxiliares (¿cuáles son y por qué se realizan?).


De las personas con discapacidad:

- Dar prioridad a la persona con discapacidad en un contexto de igualdad de oportunidades, no discriminación y accesibilidad al servicio.
- Se exploran factores protectores y de riesgo.
- Evitar el uso de diminutivos o actitudes paternalistas.
- Ser pacientes, escuchar activamente, no sancionar o juzgar, estar abiertos a diferentes formas de comunicación y aceptar con naturalidad el uso de ayudas técnicas en la comunicación y en la interacción.
- Cuando sea pertinente, identificar signos y síntomas asociados a alguna discapacidad mental, de manera simultánea a la identificación de los indicadores asociados a violencia.

En migrantes internos y externos:

- Si la persona migrante lo solicita, informar a la fiscalía de turno para coordinar con la Embajada o Consulado según corresponda.
- Brindar las facilidades en la atención médico legal.
- Frente a los casos de violencia, con competencia médico legal, brindar información en relación a los ítems del consentimiento informado.
- De ser pertinente, asegurar la referencia al establecimiento de salud, durante toda la ruta de atención médico legal.



| | | | |
|---|---|-------------------|-------------------|
|  | DOCUMENTO INTERNO | IML/GML-01 | |
| | GUIA MEDICO LEGAL | Versión: | 03 |
| | EVALUACIÓN FÍSICA DE LA INTEGRIDAD SEXUAL EN PRESUNTAS VÍCTIMAS DE DELITOS CONTRA LA LIBERTAD SEXUAL | Página: | 22 de 195 |
| | | Fecha: | 14/12/2021 |

En personas lesbianas, gays, transexuales, bisexuales, intersexuales (en adelante LGTBI)

- Está prohibida la discriminación contra personas LGTBI.
- Utilizar un lenguaje inclusivo y respetuoso, sin presuponer la heterosexualidad de las personas que acceden a la UML.
- Acoger, escuchar activamente e identificar necesidades integrales y prácticas de las personas LGTBI. No juzgar o sancionar.
- Asegurar una atención especializada que reconozca las características de la violencia sexual contra las personas LGTBI.
- Es necesario partir del reconocimiento que la violencia por orientación sexual, expresión y/o identidad de género posee un componente de discriminación y estigma que podría contribuir al riesgo permanente por tratarse de la identidad de la persona.
- De ser el caso, referir a la IPRESS territorial para su atención integral.

XII.5 CONSENTIMIENTO INFORMADO:

- Es responsabilidad del (os) médico (s) evaluador(es) la aplicación del consentimiento informado, así como brindar la información suficiente a las presuntas víctimas de DCLS, familiares o responsables legales.

- La información verbal que se brindará a la presunta víctima se debe realizar en un ambiente privado, deberá ser comprensible, continuada, razonable, suficiente, objetiva y específica; con un lenguaje sencillo, además, deberá incluir la identificación y descripción del procedimiento, el objetivo de éste, los riesgos, y, de ser pertinente, informar acerca de las alternativas razonables. Se debe resaltar la importancia de dicha evaluación médico legal integral, como parte esencial dentro de la investigación, resolviendo cualquier inquietud que pueda tener.

• Consideraciones con respecto a menores de edad de 14 años:

- Todo menor debe consentir la realización de un examen médico.
- Si un menor rechaza el examen, y, de acuerdo al Código de los Niños y adolescentes, en protección y respeto del principio del interés superior del niño, se debe respetar su decisión. Explíquese claramente las consecuencias de esta negativa, pero no insista en que se someta al examen.
- Todos los menores deben recibir información sobre el riesgo de embarazo, la prevención y el tratamiento de las infecciones de transmisión sexual y el VIH (inclusive si hayan rechazado el examen)
- Obtener el consentimiento informado de un padre o tutor. Si no se dispone de esa persona, o se sospecha que la única persona disponible es el abusador, el personal del CEM, PNP o Fiscal a cargo del menor debe dar el consentimiento para el examen, para la toma de muestras y otras acciones como la referencia a una IPRESS.
- Es primordial que se garantice el respeto al principio del interés superior del niño.



| | | | |
|--|---|-------------------|-------------------|
| | DOCUMENTO INTERNO | IML/GML-01 | |
| | GUIA MEDICO LEGAL | Versión: | 03 |
| | EVALUACIÓN FÍSICA DE LA INTEGRIDAD SEXUAL EN PRESUNTAS VÍCTIMAS DE DELITOS CONTRA LA LIBERTAD SEXUAL | Página: | 23 de 195 |
| | | Fecha: | 14/12/2021 |

- Los menores de edad tienen derecho a expresar su opinión, a participar en todas las decisiones y a que su opinión sea tomada en cuenta.
- Los menores de edad tienen derecho a estar presentes cuando se toman las decisiones.
- Los menores de edad tienen derecho a que se les expliquen los procesos de manera que puedan entender.
- Los exámenes de menores de edad deben realizarse siempre con una tercera persona presente, preferiblemente alguien de su confianza.

• **Extensión de la información brindada a la persona a evaluar:**

- Lo que implica el examen médico legal integral y los procedimientos de recojo de indicios y evidencias.
- Riesgos para la salud derivados de la violencia sexual y la necesidad de realizar exámenes auxiliares, tratamiento y controles posteriores en establecimiento de salud asistenciales (riesgos de embarazo no deseado, contagio de VIH, ITS, etc.).
- Impacto psicológico y estrategias de afrontamiento.
- Disponibilidad de recursos de protección, apoyo y cuidado integral por otras instituciones estatales como el MIMP, PNP y MINSA.
- Finalidad y manejo de los resultados del examen médico legal integral, impacto en las investigaciones, resultados de exámenes de laboratorio y el trámite administrativo de los informes y dictámenes periciales.

• **Debe solicitarse consentimiento informado por escrito para lo siguiente:**

- Para llevar a cabo un examen médico legal integral (examen de integridad física, integridad sexual, examen psicológico, examen de edad estimada).
- Para tomar fotografías o videos (cuando corresponda)
- Para registrar en el informe pericial, la información brindada y luego dar a conocer el contenido a la policía y/o fiscal para su presentación como prueba en el tribunal.
- Para entregar, cuando se cuente, la anticoncepción oral de emergencia, deberá entregarse a la presunta víctima previa firma de consentimiento informado.
- Cuando se planea involucrar la participación de personal en formación de pre grado y especialización de post grado de la medicina, así como de otras carreras de la salud o del derecho.
- Cuando se planea el uso de información para fines de investigación científica.

• **Si la presunta víctima acepta la evaluación, se tomará su impresión dactilar en el formato según sea el caso:**

- Si es menor de edad: debe tomarse impresiones monodactilares y/o decadactilares y además la impresión monodactilar del acompañante.
- Si es mayor de edad: debe tomarse la impresión del índice derecho y en su ausencia, del lado izquierdo.



| | | | |
|--|---|-------------------|-------------------|
| | DOCUMENTO INTERNO | IML/GML-01 | |
| | GUIA MEDICO LEGAL | Versión: | 03 |
| | EVALUACIÓN FISICA DE LA INTEGRIDAD SEXUAL EN PRESUNTAS VICTIMAS DE DELITOS CONTRA LA LIBERTAD SEXUAL | Página: | 24 de 195 |
| | | Fecha: | 14/12/2021 |

- **Cuando la presunta víctima se niega a la evaluación**, debe firmar la hoja de consentimiento informado marcando con una “X” las casillas del “NO” correspondientes (DESESTIMIENTO) y, registrando el motivo de dicha negativa.

ATENCION DE PRESUNTAS VICTIMAS EN EMERGENCIA SANITARIA:

La emergencia sanitaria es la condición en la que la salud o la vida de la presunta víctima se encuentra en peligro inminente.

• Consentimiento informado en víctimas en emergencia sanitaria:

- En las instalaciones del IMLCF, no se realizarán exámenes periciales a víctimas que se encuentren en estado de emergencia sanitaria.
- Si una presunta víctima en emergencia sanitaria es trasladada al IMLCF, el(los) perito(s) médico(s) evaluador(es) debe(n) diferir el examen médico legal integral y realizar la referencia a una IPRESS.
- Si el contexto en el que fué encontrado la víctima en emergencia sanitaria permite establecer motivos razonables para sospechar que el/la paciente ha sufrido una agresión sexual y, existe la posibilidad de pérdida de evidencia de importancia criminalística, se debe seguir el siguiente procedimiento:

- La IPRESS comunica al fiscal de turno, quien dispone la necesidad de realizar un examen médico legal integral y la toma de muestra.

ATENCION DE VICTIMAS EN URGENCIA SANITARIA:

Es la condición en la que las víctimas presentan daños sin compromiso vital, pero que requieren de atención sanitaria integral.

• Consentimiento informado en víctimas en urgencia sanitaria:

En los casos de los usuarios peritados que no tengan compromiso grave de su salud o de su vida, pero que requieran de atención médica integral (Casos de Urgencia Médico Legal), se procederá con el examen médico legal integral de acuerdo a lo establecido en las guías médico legales vigentes, debiendo elaborarse el informe pericial respectivo.

Luego de concluida el examen médico legal integral, se deberá referir en forma inmediata y oportuna, a la presunta víctima a su IPRESS correspondiente (con formato de referencia respectivo), para la atención medica sanitaria respectiva y el cuidado integral de su salud.

En el formato de referencia médico legal de los usuarios peritados que requieran ser referidos a la IPRESS correspondiente deberá consignarse los exámenes auxiliares



| | | | |
|--|---|-------------------|-------------------|
| | DOCUMENTO INTERNO | IML/GML-01 | |
| | GUIA MEDICO LEGAL | Versión: | 03 |
| | EVALUACIÓN FÍSICA DE LA INTEGRIDAD SEXUAL EN PRESUNTAS VÍCTIMAS DE DELITOS CONTRA LA LIBERTAD SEXUAL | Página: | 25 de 195 |
| | | Fecha: | 14/12/2021 |

realizados a la persona peritada, y recomendaciones, para evitar duplicar los mismos, agilizando la atención médica que deba recibir en el establecimiento de salud de destino, en donde deberá culminarse con la administración integral del kit de atención a víctimas de violencia sexual.

• **En víctimas bajo efectos de drogas, alcohol, estupefacientes, etc.:**

El consentimiento informado y el examen médico legal integral debe realizarse cuando la víctima se encuentra en condiciones clínicas estables para poder ser evaluada. Cuando exista riesgo de pérdida de evidencia de interés criminalístico, debe realizarse el examen médico legal integral, previa disposición expresa escrita del titular de la investigación penal (fiscal) primando siempre el criterio médico.

• **Consentimiento informado en personas mentalmente incompetentes:**

- Un pariente cercano, un tutor, representante legal, el fiscal o un magistrado pueden consentir en nombre del paciente.
- No es apropiado obtener el consentimiento del tutor o representante legal, si se sospecha que pueda ser el abusador.

• **Si la presunta víctima acepta la evaluación:**

Firmará el Consentimiento Informado y se tomará su impresión dactilar en el formato según sea el caso.



| | | | |
|--|---|-------------------|-------------------|
| | DOCUMENTO INTERNO | IML/GML-01 | |
| | GUIA MEDICO LEGAL | Versión: | 03 |
| | EVALUACIÓN FÍSICA DE LA INTEGRIDAD SEXUAL EN PRESUNTAS VÍCTIMAS DE DELITOS CONTRA LA LIBERTAD SEXUAL | Página: | 26 de 195 |
| | | Fecha: | 14/12/2021 |

PREVENCIÓN DE RIESGOS EN EL ACTO MÉDICO LEGAL

ANTES DEL EXAMEN:

- ✓ Problemas de discriminación por género del examinador (exigencia de examinadoras femeninas)
- ✓ Asistente especializada femenina (Art. No. 158 –Cód. N y A).
- ✓ Lo manifestado en la data por los peritados debe de ser tomado como criterios referenciales, debiendo priorizarse los hallazgos objetivos encontrados durante el examen médico legal.
- ✓ Falta de recursos logísticos (mandilón, solera, guantes, gasas, hisopos estériles, buena iluminación, etc.).

DURANTE EL EXAMEN: Todo lo anterior, y, además:

- Las maniobras del examen puedan ser interpretadas de forma errónea.
- En algunos casos cuando hay presencia de procesos inflamatorios en región vulvar, se pueden producir lesiones sobre todo a nivel de la horquilla vestibuloperineal lo que deberá consignarse en el ítem de observaciones, porque puede llevar a distorsiones de interpretación.

DESPUÉS DEL EXAMEN: Todo lo anterior, y, además:

- Discrepancia en los resultados.
 - Diagnósticos y/o conclusiones contradictorias.
- Quejas, multas, suspensión y/o apertura de procesos por inasistencia a las diligencias fiscales y/o judiciales



| | | | |
|--|---|-------------------|-------------------|
| | DOCUMENTO INTERNO | IML/GML-01 | |
| | GUIA MEDICO LEGAL | Versión: | 03 |
| | EVALUACIÓN FÍSICA DE LA INTEGRIDAD SEXUAL EN PRESUNTAS VÍCTIMAS DE DELITOS CONTRA LA LIBERTAD SEXUAL | Página: | 27 de 195 |
| | | Fecha: | 14/12/2021 |

RECOMENDACIONES PARA REALIZAR LA EVALUACION MÉDICO LEGAL INTEGRAL EN CASOS DE DCLS

- a)** Se procurará que toda evaluación médico legal de integridad sexual deba ser realizado por 02 peritos como mínimo, en ausencia de otro y/o en caso de urgencia podrá ser realizado sólo por un perito.
- b)** Para la realización de la evaluación médico legal de integridad sexual, deberá ser asistido por un personal auxiliar capacitado.
- c)** Se podrá contar además con la presencia de cualquiera de las siguientes personas, previo consentimiento informado por escrito del evaluado (a).
- Familiar.
 - Responsable o representante legal.
 - Personal femenino de la PNP.
 - Personal femenino acompañante (custodio, tutores, asistentes sociales).
 - Autoridad fiscal / judicial competente, según sexo y criterio médico, y, si, el(la) menor a evaluar, consiente en que participe.
- d)** Si la evaluación médico legal integral es realizada por un sólo perito, se recomienda realizar la perennización mediante video o fotografía, previo consentimiento de la persona a evaluar y según la logística disponible en la UML (cámara fotográfica o video cámara).
- e)** Según el Código de los Niños y adolescentes, éstos, deberán ser evaluados médico legalmente en consultorios adecuados y diferenciados, con buena iluminación, mobiliario e instrumental médico adecuados, que deben garantizar la privacidad.
- f)** De no existir las condiciones y/o requisitos mínimos para realizar la evaluación médico legal integral, el(los) perito(s) evaluador(es), pondrán en conocimiento de la autoridad fiscal o judicial competente, a efectos de diferir el examen médico legal.



| | | | |
|--|---|-------------------|-------------------|
| | DOCUMENTO INTERNO | IML/GML-01 | |
| | GUIA MEDICO LEGAL | Versión: | 03 |
| | EVALUACIÓN FÍSICA DE LA INTEGRIDAD SEXUAL EN PRESUNTAS VÍCTIMAS DE DELITOS CONTRA LA LIBERTAD SEXUAL | Página: | 28 de 195 |
| | | Fecha: | 14/12/2021 |

XII.6 ANAMNESIS:

Se recomienda, realizar una anamnesis general antes de obtener datos importantes de las circunstancias relacionadas al suceso, puesto que puede ayudar a que el evaluado (a) se sienta más relajado (a) y pueda establecerse una comunicación eficaz con el médico evaluador (sentar las bases de una buena relación médico usuario).

Antecedentes Gineco-obstétricos y patológicos

Se consignará de acuerdo con cada caso, siendo los principales:

- Menarquia (M),
- Régimen Catamenial (R/C),
- Fecha de Última Menstruación (FUM),
- Prácticas onanistas (PO), tipo: digital o material; forma: individual, grupal.
- Inicio de Relaciones Sexuales Consentidas (IRSC): tipo: oral/vag/an.
- Fecha de última relación sexual consentida (FURSC): tipo: oral/vag/an.
- Relaciones sexuales por la región anal: (RSAn), en caso de haberla realizado, de preferencia colocar la fecha de la 1ra. y última vez, así como el número de veces.
- Relaciones Sexuales No Consentidas (RSNoCon): tipo: oral/vag/an.
- Uso de Métodos Anticonceptivos (MAC),
- Fórmula Obstétrica: G (n) P (TPAV)
Gestación: G(n);
Paridad: P (TPAV): A Término (T),
Prematuros (P),
Abortos (A), y,
Vivos (V).
- Tipo de parto: Vaginal o Cesárea; Fecha de Último Parto (FUP), lugar.
- Número de agresores sexuales / parejas sexuales: (N° AS/ N° PS)
- Higiene vulvoperineal, duchas personales, irrigaciones vaginales y/o colocación de óvulos vaginales.
- Antecedentes quirúrgicos/patológicos o traumáticos en la región genital, perineal o anal: tipo, agente causal, fecha, lugar.
- Antecedentes de Infecciones de Transmisión Sexual (ITS).
- Antecedentes patológicos como: Hemorroides, estreñimiento crónico, etc.



| | | | |
|--|---|-------------------|-------------------|
| | DOCUMENTO INTERNO | IML/GML-01 | |
| | GUIA MEDICO LEGAL | Versión: | 03 |
| | EVALUACIÓN FÍSICA DE LA INTEGRIDAD SEXUAL EN PRESUNTAS VÍCTIMAS DE DELITOS CONTRA LA LIBERTAD SEXUAL | Página: | 29 de 195 |
| | | Fecha: | 14/12/2021 |

En caso de menores de edad:

- Según criterio médico, se podrá realizar al/ la menor algunas preguntas de importancia criminalística, para correlacionar con los hallazgos e inferir acerca de la data de ocurrencia de los hechos, el mecanismo de producción de las lesiones, y el agente causante de los mismos.
- Así como la información relevante sobre los hechos presuntamente ocurridos, procurando indagar únicamente lo pertinente para el desarrollo de su evaluación médico legal integral, sin revictimizar ni profundizar en los hechos que son materia de investigación fiscal.
- En caso que, el menor no pueda relatar los hechos, el(los) médico(s) evaluador(es), deberá(n) limitarse a recabar la información o realizar la anamnesis, a través de la persona acompañante: responsable o representante legal, familiar, tutor, o custodio policial y/o asistente social.
- Se admitirá la presencia de personal de la profesión médica en capacitación, previo consentimiento informado.

En casos de adultos:

Se recomienda efectuar la anamnesis considerando lo siguiente:

a) ¿Qué ocurrió?: Permite determinar las características del hecho (penetración o tocamiento indebido).

/la

b) ¿Cuándo ocurrió?: La fecha y hora del suceso.

c) ¿Cómo se llevó a cabo el hecho?: Circunstancias en que se produjo el suceso, relato de la probable víctima:

- Al realizar la entrevista inicial, la víctima hará un relato de los hechos.
- Debe ser la presunta víctima quien refiera los hechos, así el perito las intuya.
- El perito debe utilizar preguntas abiertas con la finalidad de no inducir respuestas.
- A medida que avanza el relato, enfoque las preguntas a detalles referidos espontáneamente por la probable víctima, sin insinuar una respuesta en particular, pues el entrevistado puede optar por responder lo que cree que su interlocutor quiere escuchar, especialmente en el caso de menores.
- No haga suposiciones acerca de lo expresado por la probable víctima, dado que el empleo del lenguaje no siempre es tan obvio como parece; asegúrese de la concordancia entre lo que entiende y aquello que la víctima ha querido expresar.
- Evite, todo tipo de preguntas sugestivas que conduzcan u orienten la respuesta hacia una situación que la víctima no ha mencionado; aun cuando se suponga una posible causa como, por ejemplo: *¿Te amenazó con un arma?*
- Determinar el tipo y la frecuencia de la agresión sexual y/o física, así como los síntomas que pudieran presentarse como consecuencia de estos sucesos.



| | | | |
|--|---|-------------------|-------------------|
| | DOCUMENTO INTERNO | IML/GML-01 | |
| | GUIA MEDICO LEGAL | Versión: | 03 |
| | EVALUACIÓN FÍSICA DE LA INTEGRIDAD SEXUAL EN PRESUNTAS VÍCTIMAS DE DELITOS CONTRA LA LIBERTAD SEXUAL | Página: | 30 de 195 |
| | | Fecha: | 14/12/2021 |


- Indagar sobre la existencia de amenazas verbales y/o con arma blanca, arma de fuego, objetos contundentes, etc....
- Preguntar sobre las características físicas del agresor, su edad aparente, si es conocido, desconocido, familiar, enamorado, amigo, jefe, o si tiene la sospecha de quién puede ser y los posibles motivos que lo condujo a ello.
- Si el agresor tuvo eyaculación; además si utilizó preservativo.
- Si la presunta víctima realizó maniobras de defensa (arañazos, mordidas, etc.)
- Si se utilizó algún tipo de sustancia que la dejó en incapacidad de resistir.
- Si después del hecho, se realizó higiene corporal (boca, área ano-genital)
- Si existieron otros sucesos de violencia sexual con anterioridad.
- Si se encuentra con la ropa que vestía en el momento de los hechos.
- Si los agresores registraron imágenes filmadas y/o fotografiadas del hecho.

d) ¿Con qué agente?: Si la agresión sexual fue con el pene, partes corporales o algún objeto utilizado con este fin, determinando las características del mismo.

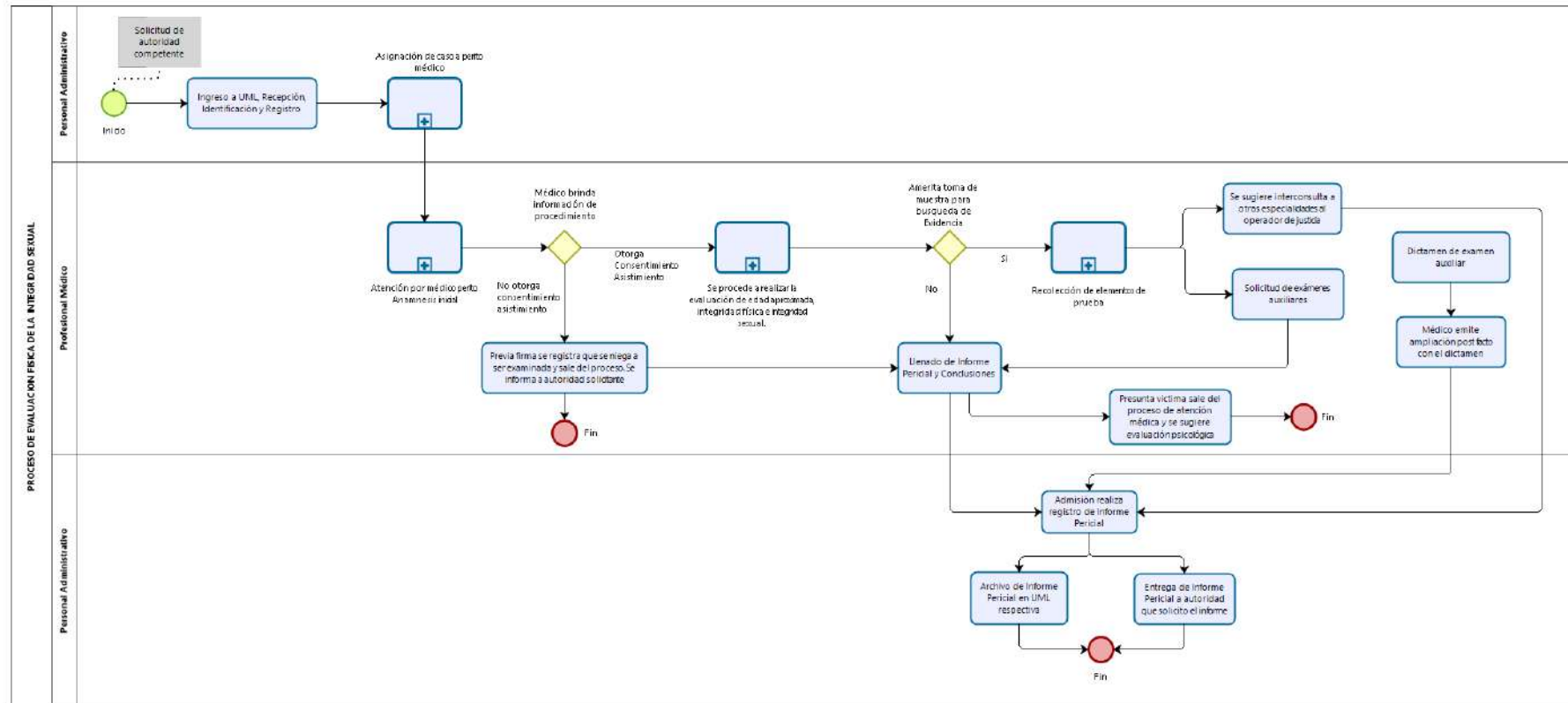
e) ¿Dónde se llevó a cabo el hecho?: Lugar (determinar si es posible, ubicación geográfica (playa, campo, etc.) y ambiente (casa, hotel, etc.).

f) ¿Quién o quiénes la agredieron?: número de agresores sexuales; si era conocido o desconocido; si existía algún tipo de relación con el agresor (familiar, enamorado, amigo, jefe, etc.).




| | | | | |
|---|---|--|-------------------|-------------------|
|  | DOCUMENTO INTERNO | | IML/GML-01 | |
| | GUIA MÉDICO LEGAL | | Versión: | 03 |
| | EVALUACIÓN FÍSICA DE LA INTEGRIDAD SEXUAL EN PRESUNTAS VÍCTIMAS DE DELITOS CONTRA LA LIBERTAD SEXUAL | | Página: | 31 de 195 |
| | | | Fecha: | 14/12/2021 |

FLUJOGRAMA DEL PROCESO DE EVALUACION FISICA DE LA INTEGRIDAD SEXUAL





| | | | |
|---|---|-------------------|-------------------|
|  | DOCUMENTO INTERNO | IML/GML-01 | |
| | GUIA MÉDICO LEGAL | Versión: | 03 |
| | EVALUACIÓN FÍSICA DE LA INTEGRIDAD SEXUAL EN PRESUNTAS VÍCTIMAS DE DELITOS CONTRA LA LIBERTAD SEXUAL | Página: | 32 de 195 |
| | | Fecha: | 14/12/2021 |

CAPITULO I: ESTUDIO MEDICO LEGAL DE LA INTEGRIDAD FISICA

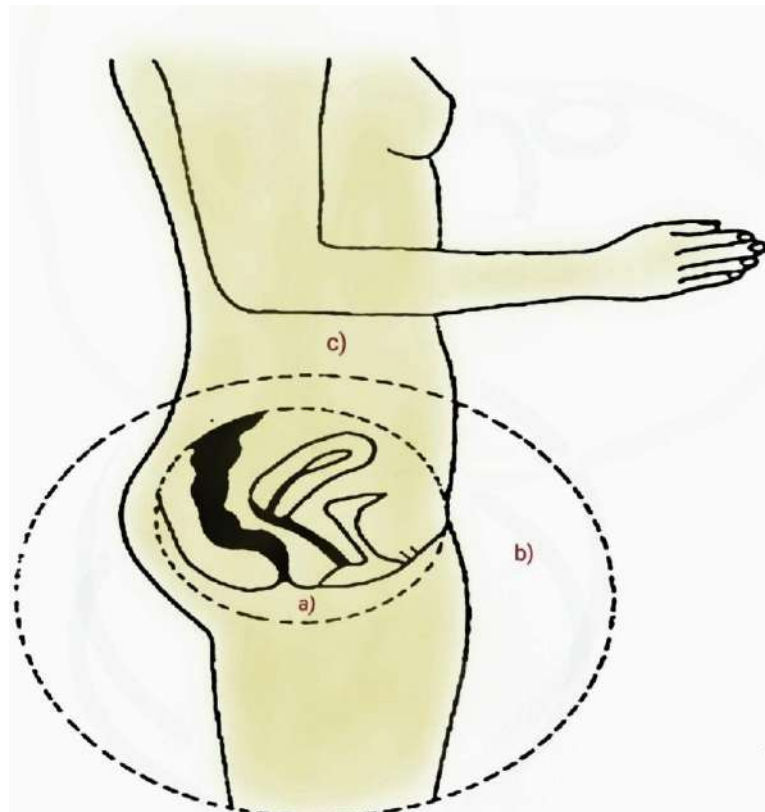

| | | |
|---|-------------------|-------------------|
| DOCUMENTO INTERNO | IML/GML-01 | |
| | Versión: | 03 |
| | Página: | 33 de 195 |
| | Fecha: | 14/12/2021 |
| GUIA MÉDICO LEGAL | | |
| EVALUACIÓN FÍSICA DE LA INTEGRIDAD SEXUAL EN PRESUNTAS VÍCTIMAS DE DELITOS CONTRA LA LIBERTAD SEXUAL | | |

I.1. ESTUDIO MEDICO LEGAL PARA LA DETERMINACIÓN DE LA INTEGRIDAD FÍSICA:

En todos los casos, debe realizarse un examen médico general detallado de todas las regiones corporales, con la finalidad de registrar las lesiones y/o entidades patológicas que puedan influir en la interpretación de los hallazgos.

- Registrar las medidas antropométricas como: peso y talla, así como la contextura (delgado, robusto, obeso, etc.), estado nutricional aparente.
- Evaluar a la persona, buscando lesiones características ocasionados durante la presunta agresión sexual, para lo cual se divide el cuerpo en áreas topográficas:



- | |
|---|
| <p>a) Área Genital o Ano genital: Genitales externos, periné y ano. b) Área Paragenital. - Superficie interna de los muslos, nalgas, pubis e hipogastrio. c) Área Extragenital. - Superficie corporal restante, incluye las mamas.</p> |
|---|





| | | |
|--------------------------|-------------------|-------------------|
| DOCUMENTO INTERNO | IML/GML-01 | |
| | Versión: | 03 |
| | Página: | 34 de 195 |
| | Fecha: | 14/12/2021 |

GUIA MÉDICO LEGAL
EVALUACIÓN FÍSICA DE LA INTEGRIDAD SEXUAL EN
PRESUNTAS VÍCTIMAS DE DELITOS CONTRA LA
LIBERTAD SEXUAL

I.1.2 EXAMEN FÍSICO GENERAL DE LA “CABEZA A LOS PIES”:

Se realiza un examen sistemático y de la “cabeza a los pies”, de la siguiente manera y paso a paso:^{1, 2, 3}

| PASOS | DESCRIPCIÓN |
|--------|---|
| PASO 1 | <p>Evaluar aspecto general del paciente y su conducta. Empezar con el examen de las manos del paciente en búsqueda de lesiones. Tomar los signos vitales. Observar las muñecas en búsqueda de posibles marcas por ligaduras si ha sido amarrada o maniatada. Tomar las muestras de raspado ungueal (sarro ungueal) de ser necesario.</p>  <p style="text-align: center;">*Foto cortesía y agradecimiento del Dr. Jaime A. Osoreo Rodríguez</p> |
| PASO 2 | <p>Inspeccionar ambos antebrazos, en la búsqueda de lesiones de defensa, signos de venopuntura, etc.</p> |
| PASO 3 | <p>Observar cuidadosamente la parte interna de ambos brazos y axila, en busca de equimosis por digitopresión, o equimosis lineales por tracción forzada de las ropas sobre la piel.</p>  <p style="text-align: center;">*Foto cortesía y agradecimiento de Dra. Marleny del Rosario Huerta Valdivia.</p> |
| PASO 4 | <p>Observar la cara, conjuntivas, signos de sangrado en fosas nasales, palpar suavemente los bordes la mandíbula y márgenes de las órbitas oculares. Observar la cavidad oral en búsqueda de equimosis, erosiones, en mucosa y en paladar duro y blando. Tomar las muestras respectivas de la cavidad oral, de ser necesarias.</p> |




¹ Welborn A. Adult sexual assault. Monash, Victoria, Monash University, 2000.

² World Health Organization. Guidelines for medico-legal care of victims of sexual violence. 2003.

³ National SATU Guidelines Development Group. Recent Rape/Sexual Assault: National Guidelines on Referral and Forensic Clinical Examination in Ireland. 2nd edition. 2010.





| | | |
|---|-------------------|-------------------|
| DOCUMENTO INTERNO GUIA MEDICO LEGAL EVALUACIÓN FISICA DE LA INTEGRIDAD SEXUAL EN PRESUNTAS VICTIMAS DE DELITOS CONTRA LA LIBERTAD SEXUAL | IML/GML-01 | |
| | Versión: | 03 |
| | Página: | 35 de 195 |
| | Fecha: | 14/12/2021 |

| | |
|--------|---|
| |  |
| PASO 5 | <p>Observar los pabellones auriculares, en sus dos caras, usar un otoscopio si se sospecha lesión del tímpano.</p> <div style="text-align: center;">  </div> |
| PASO 6 | <p>Palpación del cuero cabelludo, en búsqueda de lesiones. Objetivar la presencia de cabello arrancado durante la violencia sexual, la misma que puede recuperarse mejor con el peinado.</p> |
| PASO 7 | <p>Examinar la región del cuello, en búsqueda de equimosis figurativas por presión de collares y otros artículos de joyería, equimosis por digitopresión, y equimosis por sugilación, toma de muestra para búsqueda de restos de saliva de ser necesario.</p> <div style="text-align: center;">  </div> |
| PASO 8 | <p>La región mamaria y el tórax deben ser examinados guardando el respeto por la dignidad e intimidad del evaluado, de manera general se recomienda iniciar por la parte posterior, en esta parte se incluye el examen de los hombros, si no se realiza el examen de la región mamaria, debe anotarse en el informe las razones.</p> |



| | | | |
|---|--|-------------------|-------------------|
| DOCUMENTO INTERNO | | IML/GML-01 | |
| GUIA MEDICO LEGAL | | Versión: | 03 |
| EVALUACIÓN FISICA DE LA INTEGRIDAD SEXUAL EN PRESUNTAS VICTIMAS DE DELITOS CONTRA LA LIBERTAD SEXUAL | | Página: | 36 de 195 |
| | | Fecha: | 14/12/2021 |

| | |
|---------|---|
| |  |
| PASO 9 | En decúbito dorsal, es importante palpar el abdomen para descartar un traumatismo abdominal cerrado, o evidenciar un aumento de tamaño del útero. |
| PASO 10 | Examinar las extremidades inferiores, examen de la cara anterior de las piernas y muslos, frecuentemente en la cara anterointerna de muslos se producen lesiones equimóticas por digitopresión (a veces pueden ser simétricas) y lesiones equimóticas producidas por la rodilla del agresor. Buscar equimosis o excoriaciones en las rodillas (la víctima puede haber sido obligada a estar de rodillas), observar los tobillos buscando huellas de ligadura, los pies y plantas de los pies también deben ser examinados.  *Foto cortesía y agradecimiento del Dr. Jaime A. Osoreo Rodríguez |
| PASO 11 | Examen de la parte posterior de las piernas y muslos, examen de la región glútea con el/la evaluado/a en posición de decúbito supino. Las evidencias biológicas debe ser recogida con hisopos secos o mediante la técnica del doble hisopado según las características de la muestra (para el semen, saliva, sangre) o pinzas (para el pelo, las fibras, la hierba, tierra, arena, etc.). |



DOCUMENTO INTERNO

IML/GML-01

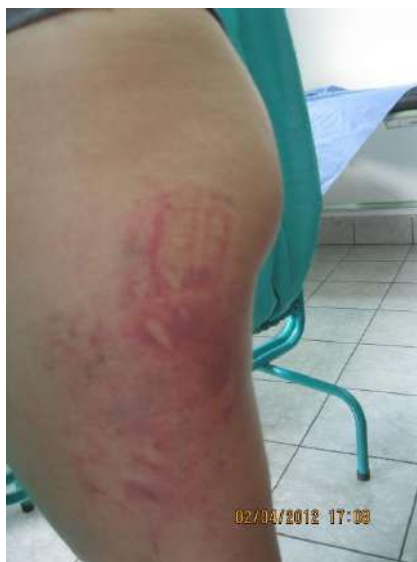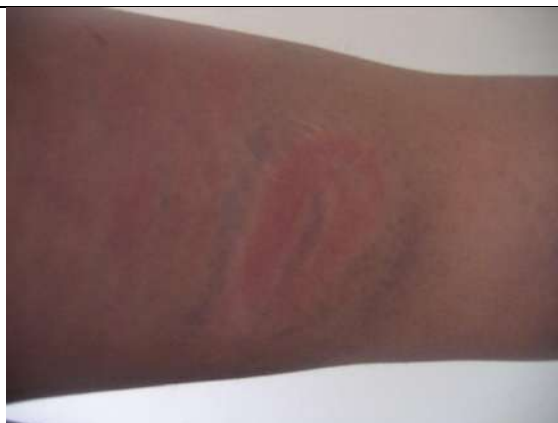GUIA MEDICO LEGAL

Versión: 03

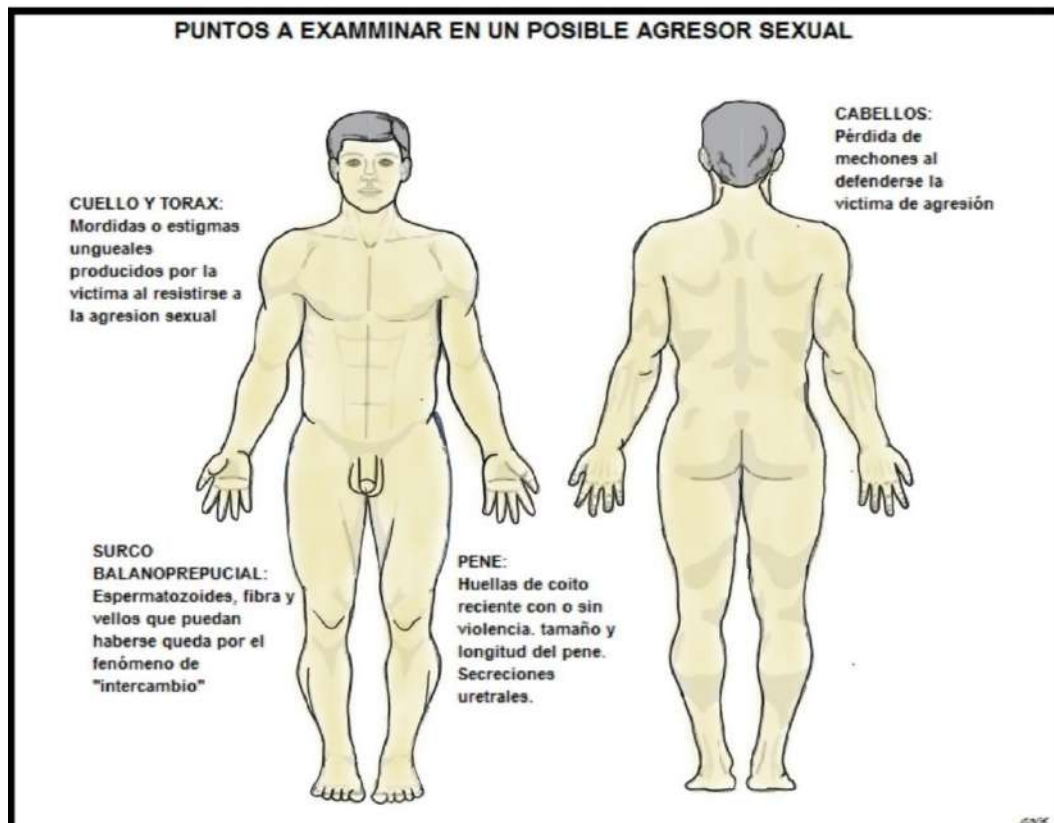
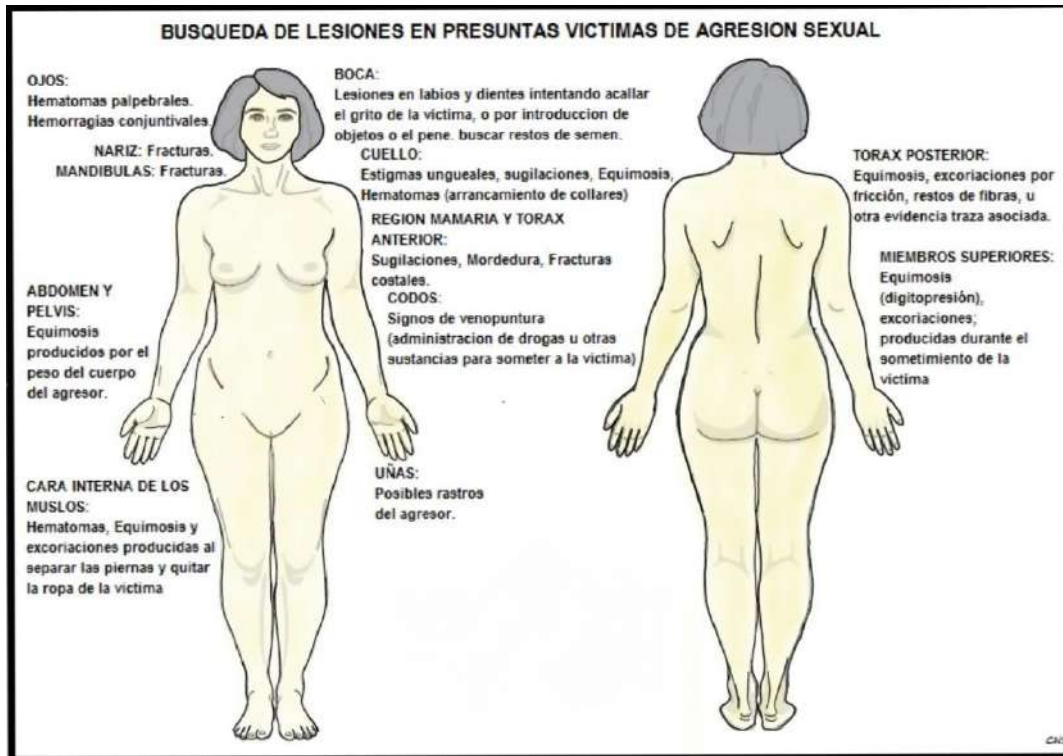
**EVALUACIÓN FÍSICA DE LA INTEGRIDAD SEXUAL EN
PRESUNTAS VÍCTIMAS DE DELITOS CONTRA LA
LIBERTAD SEXUAL**

Página: 37 de 195

Fecha: 14/12/2021



*Foto cortesía y agradecimiento de Dra. Marleny del Rosario Huerta Valdivia.





| | | |
|---|-------------------|-------------------|
| DOCUMENTO INTERNO | IML/GML-01 | |
| | Versión: | 03 |
| | Página: | 39 de 195 |
| GUIA MEDICO LEGAL | Fecha: | 14/12/2021 |
| EVALUACIÓN FISICA DE LA INTEGRIDAD SEXUAL EN PRESUNTAS VICTIMAS DE DELITOS CONTRA LA LIBERTAD SEXUAL | | |

Las lesiones traumáticas recientes deben ser descritas de acuerdo a la guía de lesiones vigente:

- Tipología.
- Características.
- Dimensiones.
- Cromocronodiagnóstico.
- Dirección, sentido y trayectoria de ser posible.
- Lesiones perilesionales si las hubiese.
- Anatomotopografía.
- Determinación del agente u objeto agresor causal.

En los casos en los que los/el perito (s) médico (s) legista (s) pueda (n) diferenciar si las lesiones son autoinfringidas, discriminará las lesiones por mano ajena y/o autolesiones (por mano propia), debiendo realizarse la valoración médico legal del daño corporal producidas por las primeras (mano ajena).



| | | |
|---|-------------------|-------------------|
| DOCUMENTO INTERNO | IML/GML-01 | |
| | Versión: | 03 |
| | Página: | 40 de 195 |
| GUIA MEDICO LEGAL | Fecha: | 14/12/2021 |
| EVALUACIÓN FÍSICA DE LA INTEGRIDAD SEXUAL EN PRESUNTAS VÍCTIMAS DE DELITOS CONTRA LA LIBERTAD SEXUAL | | |

EXAMEN FÍSICO GENERAL DE PRESUNTAS VÍCTIMAS DE DELITO CONTRA LA LIBERTAD SEXUAL

Tomado de: World Health Organization. Guidelines for medico-legal care of victims of sexual violence. 2003

I.1.3 Área Paragenital y Extragenital:

AREA EXTRAGENITAL: Buscar signos de agresión física reciente como: equimosis por presión dactilar (digito presión), signos de ataduras, de bofetadas, signos de impresión dentaria por mordedura humana (perennizar para comparar arcada dentaria del agresor), sugilaciones (succión oral), etc. Revisar la zona subungueal de las manos para búsqueda de evidencias (piel, sangre o pelos del presunto agresor). Recortar las uñas con un cortauñas descartable (previo consentimiento de la víctima o de su acompañante cuando se trate de un menor) o se puede retirar dicho material con un escobillón descartable humedecido en agua destilada. Revisar la cavidad oral, en busca de lesiones ocasionadas por la introducción del pene en la boca, donde además se deberá tomar la muestra de hisopado para la búsqueda de evidencia biológica.

AREA PARAGENITAL: Buscar signos de agresión física reciente como: equimosis por presión dactilar (digito presión), signos de ataduras, de bofetadas, signos de impresión



DOCUMENTO INTERNO

IML/GML-01

GUIA MEDICO LEGAL

Versión: 03

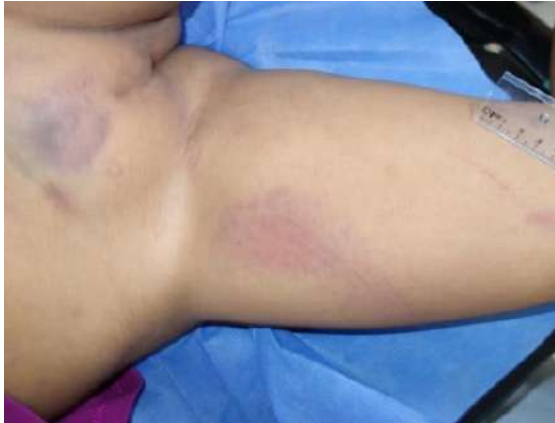**EVALUACIÓN FÍSICA DE LA INTEGRIDAD SEXUAL EN
PRESUNTAS VÍCTIMAS DE DELITOS CONTRA LA
LIBERTAD SEXUAL**

Página: 41 de 195

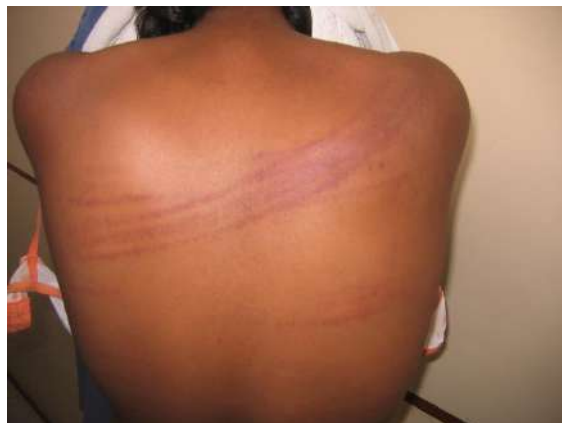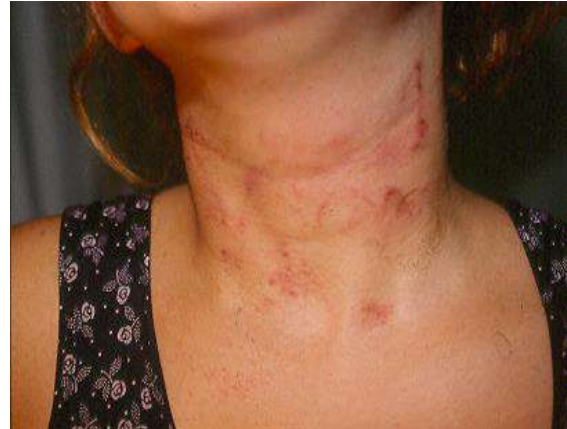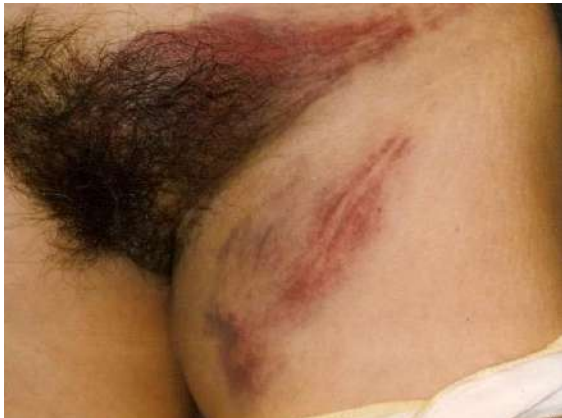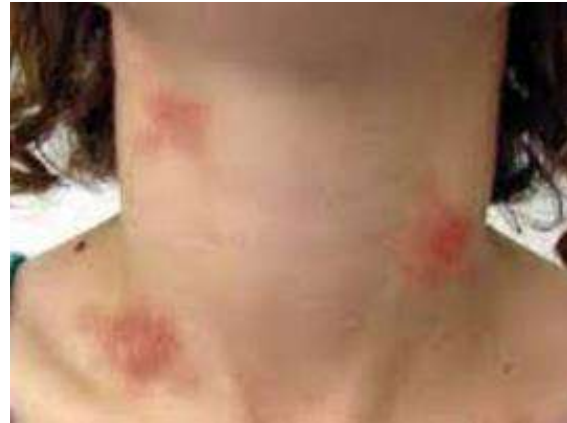Fecha: 14/12/2021

dentaria por mordedura humana (perennizar para comparar arcada dentaria del agresor), sugilaciones (succión oral), etc.

Lesiones Paragenitales*



Lesiones extragenitales*



* Fotos: Cortesía de distintas UML del IMLCF



DOCUMENTO INTERNO

IML/GML-01

GUIA MEDICO LEGAL

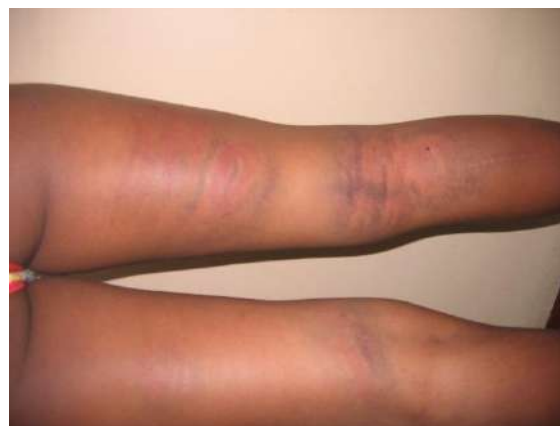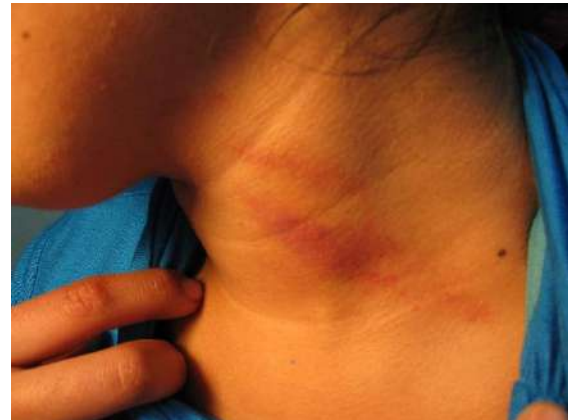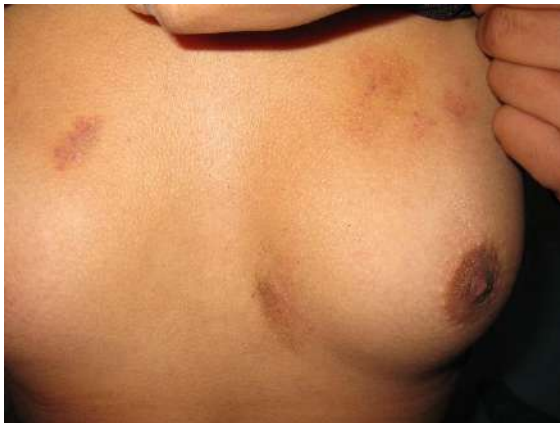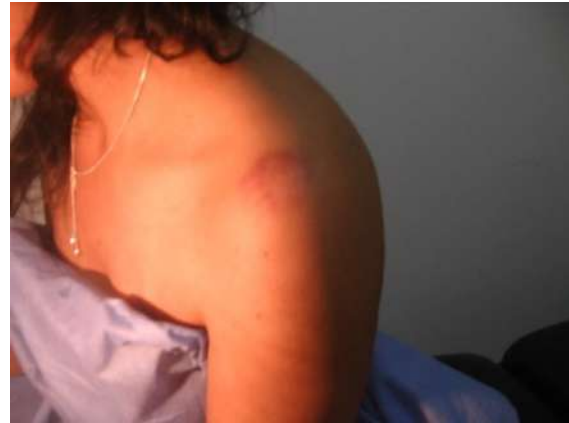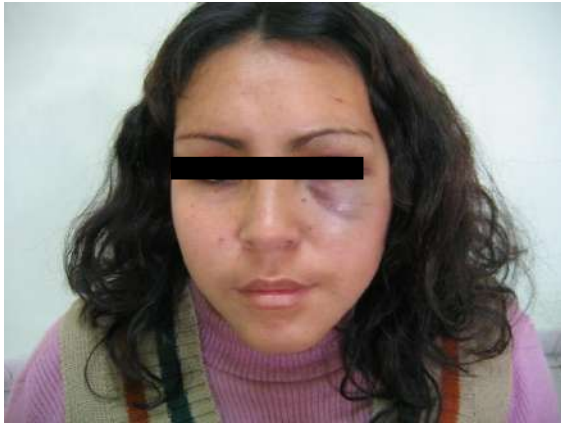Versión: 03

EVALUACIÓN FÍSICA DE LA INTEGRIDAD SEXUAL EN
PRESUNTAS VÍCTIMAS DE DELITOS CONTRA LA
LIBERTAD SEXUAL

Página: 42 de 195

Fecha: 14/12/2021

Lesiones extragenitales*



* Fotos: Cortesía de distintas UML del IMLCF



| | | | |
|--|---|-------------------|------------|
| | DOCUMENTO INTERNO | IML/GML-01 | |
| | GUIA MEDICO LEGAL | Versión: | 03 |
| | EVALUACIÓN FÍSICA DE LA INTEGRIDAD SEXUAL EN PRESUNTAS VÍCTIMAS DE DELITOS CONTRA LA LIBERTAD SEXUAL | Página: | 43 de 195 |
| | | Fecha: | 14/12/2021 |

I.1.4 ÁREA GENITAL O ANO-GENITAL:

I.1.4.1.- Objetivos del Examen Genital: (según el profesor Leo Julio Lencioni):

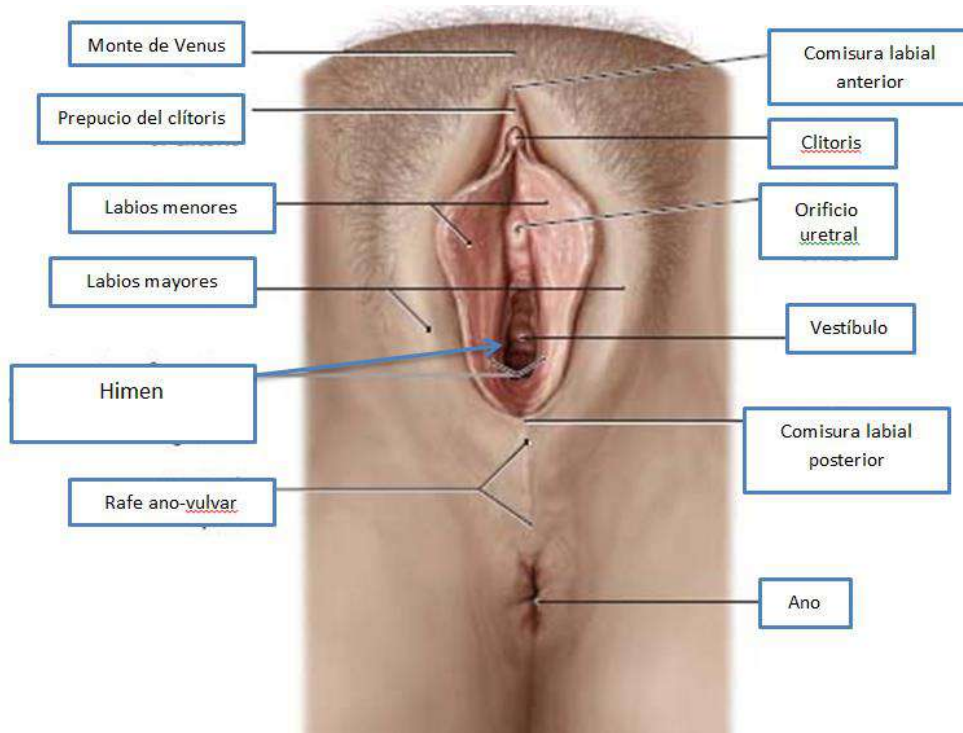
1. Elaborar una historia clínica genital precisa.
2. Documentar lesiones en vulva, himen, vagina, etc.
3. Coleccionar indicios como pelos, semen, etc.
4. Enviar a la examinada a consulta hospitalaria si se encuentra lesiones genitales graves.
5. Orientar a la víctima sobre sus eventuales riesgos y tratamientos, especialmente respecto al contagio venéreo, Hepatitis B, Sífilis, etc.⁴

I.1.4.2.- En la Mujer: Los labios mayores, el área vestibular (Labios menores, clítoris con capuchón, meato uretral, himen, introito vaginal y horquilla vulvar), periné y ano. Buscar lesiones antiguas (cicatrices) o recientes (desgarros, fisuras, hemorragia, equimosis, congestión, edema, tumefacción, hematomas, erosiones, excoiaciones etc.), así como signos de infecciones de transmisión sexual (úlceras genitales, condiloma acuminado, flujo vaginal patológico, etc.) y además si se trata de un hecho reciente y de acuerdo al relato de la examinada, se debe de tomar muestras de los genitales externos e internos, en busca de evidencia biológica (restos de semen, espermatozoides, saliva).

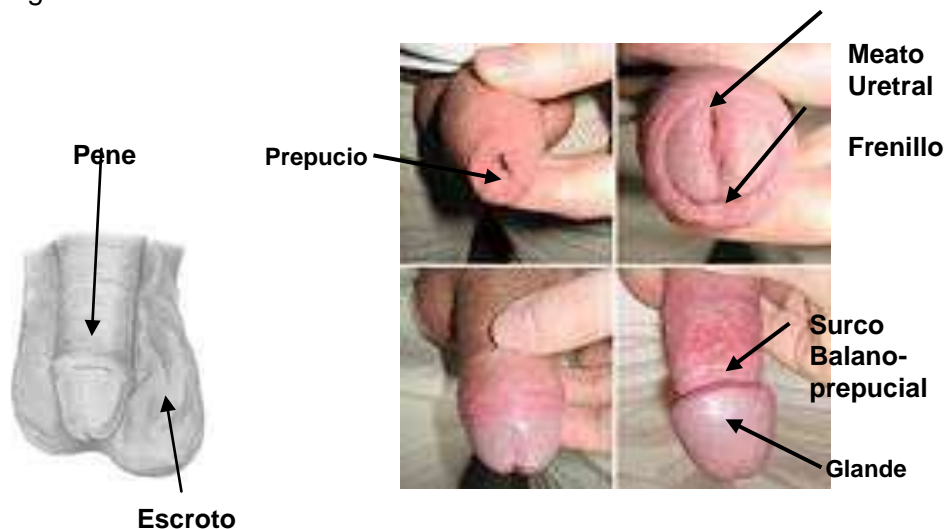
⁴ Texto "Los Delitos Sexuales", de Leo Julio Lencioni, 1ra. Edición, Año 2002, Pág.: 81.



| | | | |
|---|--|-------------------|-------------------|
| DOCUMENTO INTERNO | | IML/GML-01 | |
| GUIA MEDICO LEGAL | | Versión: | 03 |
| EVALUACIÓN FÍSICA DE LA INTEGRIDAD SEXUAL EN PRESUNTAS VÍCTIMAS DE DELITOS CONTRA LA LIBERTAD SEXUAL | | Página: | 44 de 195 |
| | | Fecha: | 14/12/2021 |



I.1.4.3.- En el Hombre: El escroto (testículos), pene (prepucio, frenillo, surco balanoprepucial, glande y meato uretral), periné y ano. Buscar lesiones antiguas (cicatrices) o recientes (desgarros, fisuras, hemorragia, equimosis, congestión, edema, tumefacción, hematomas, erosiones, excoriaciones etc.), así como signos de infecciones de transmisión sexual (úlceras genitales, condiloma acuminado, secreción uretral, etc.) y además si se trata de un hecho reciente y de acuerdo al relato del examinado, se debe de tomar muestras en busca de evidencia biológica.





| | | |
|---|-------------------|-------------------|
| DOCUMENTO INTERNO GUIA MEDICO LEGAL EVALUACIÓN FISICA DE LA INTEGRIDAD SEXUAL EN PRESUNTAS VICTIMAS DE DELITOS CONTRA LA LIBERTAD SEXUAL | IML/GML-01 | |
| | Versión: | 03 |
| | Página: | 45 de 195 |
| | Fecha: | 14/12/2021 |

I.1.5 EXAMEN DE LA CAVIDAD ORAL:

En la cavidad oral se pueden producir diversos tipos de lesiones durante un hecho de violencia sexual, sin embargo, los actos sexuales específicos que pueden dar lugar a hallazgos forenses o médico legales de importancia son: la felación (fellatio), el cunnilingus, y anilingus.

I.1.5.1.- EXAMEN DE LA CAVIDAD ORAL EN CASO DE FELACIÓN:

La Felación (Fellatio); es una actividad sexual en la que se coloca el pene de agresor en la boca de la víctima, la estimulación sexual se logra por la succión en el pene mientras se mueve dentro y fuera de la cavidad oral. La eyaculación puede o no ocurrir.

No existe consenso aún, acerca del mejor método de examen y/o mejor método de recojo de evidencias, así como del tiempo exacto del mismo.

Varios informes de casos, han documentado hallazgos de lesiones del paladar después de la práctica de felación; se han descrito áreas de hemorragia petequiral, y áreas de hematoma confluyente en paladar blando y la zona de unión del paladar duro y blando, en caso de felatio consentido,⁵⁶

Las lesiones descritas generalmente son lesiones de 1.0 a 1.5 cm, distribuidos en uno o ambos lados de la línea media, aunque se han descrito lesiones equimóticas alargadas que pueden traspasar la línea media, y que se resuelven en 7 a 10 días aproximadamente.⁷

Se han descrito los siguientes mecanismos de producción de las equimosis en el paladar:⁸

- a. **Contracción repetida de los músculos del paladar:** Cuando el pene toca la mucosa del paladar, el reflejo nauseoso produce la contracción del paladar blando y otros músculos constrictores de la faringe. Esta combinación de arcadas y movimientos repetidos del paladar provocan la ruptura de los vasos sanguíneos de la mucosa.
- b. **Fenómeno de presión negativa:** La succión del pene, produce una presión negativa en la cavidad oral, que podría contribuir a la ruptura de los vasos sanguíneos de la mucosa, esta afirmación se afianza en los hallazgos de

⁵ Schlesinger, S. L., Borbotsina, J., O'Neill, L. Petechial hemorrhages of the soft palate secondary to fellatio. Oral Surg. 40:376-378, 1975.

⁶ Damm, D. D., White, D. K., Brinker, C. M. Variations of palatal erythema secondary to fellatio. Oral Surg. 52:417-421, 1981.

⁷ Giansanti, J. S., Cramer, J. R., Weathers, D. R. Palatal erythema, another etiologic factor. Oral Surg. 40:379-381, 1975.

⁸ Starck M. Margareth. (2005). Clinical Forensic Medicine. Second Edition. Humana Press. Totowa New Jersey. p 91.



| | | | | |
|--|---|--|-------------------|-------------------|
| | DOCUMENTO INTERNO | | IML/GML-01 | |
| | GUIA MEDICO LEGAL | | Versión: | 03 |
| | EVALUACIÓN FÍSICA DE LA INTEGRIDAD SEXUAL EN PRESUNTAS VÍCTIMAS DE DELITOS CONTRA LA LIBERTAD SEXUAL | | Página: | 46 de 195 |
| | | | Fecha: | 14/12/2021 |

equimosis petequiales en niños que tienen el hábito de succionar las bebidas.

- c. **Lesiones contusas:** Se han reportado informes de casos en los que, en ocasiones, a la víctima se le introduce uno o más dedos en la cavidad oral y que producen las lesiones contusas equimóticas en paladar blando y duro, aunque no se ha demostrado que el pene por sí solo pueda producir estas lesiones.⁹

Cada vez que se reporten lesiones en la cavidad oral (eritema, equimosis, erosiones, etc.), deben descartarse las condiciones patológicas (mononucleosis, diátesis hemorrágica, vómitos frecuentes, etc.) y trauma local; por tanto el examen debe complementarse con una detallada historia médica, dental, social y con un exhaustivo examen de la cara, en busca de lesiones periorales (equimosis en cara y cuello), o lesiones en el frenillo lingual.

I.2. CONCLUSIONES DE LA EVALUACIÓN DE INTEGRIDAD FÍSICA:

- a) Si el peritado (a) se negara a ser examinado (a) en algunas regiones corporales que el (los) médico (s) evaluador (es) considerasen necesario evaluar, deberá ser consignado en el acápite de observaciones.

- b) Se determinará la valoración médica del daño corporal, según las lesiones halladas.

- c) Se sugiere redactar de la siguiente manera 1:

“Por las lesiones traumáticas recientes descritas en el área___, requiere **XX** días de atención facultativa y **XX** días de incapacidad médico legal.

- También se puede redactar de la siguiente manera 2:

“Después de haber examinado a la persona / adolescente / menor, xxxxxxxx xxxxxxxx de **xxx** años de (edad):

- Presenta lesiones extragenitales / paragenitales traumáticas recientes:

*En los casos de lesiones ocasionadas por mano propia, deberá especificarse la etiología o agente causal de las mismas, y concluirse, por ejemplo:

Presenta lesiones extragenitales / paragenitales traumáticas recientes de etiología autoinfringida.

Por lo tanto, requerirá o hubiera requerido **XX** días de Atención Facultativa y **XX** días de Incapacidad médico legal.

- d) De no haberse encontrado signología de lesiones recientes, se redactará:

⁹ Girardin, B. W., Faugno, D. K., Seneski, P. C., Slaughter, L., Whelan, M. Findings in sexual assault and consensual intercourse. In: Color Atlas of Sexual Assault. Mosby, St. Louis, MO, 1997, p. 41.



| | | | |
|--|---|-------------------|-------------------|
| | DOCUMENTO INTERNO | IML/GML-01 | |
| | GUIA MEDICO LEGAL | Versión: | 03 |
| | EVALUACIÓN FISICA DE LA INTEGRIDAD SEXUAL EN PRESUNTAS VICTIMAS DE DELITOS CONTRA LA LIBERTAD SEXUAL | Página: | 47 de 195 |
| | | Fecha: | 14/12/2021 |

“No presenta lesiones extragenitales / paragenitales traumáticas recientes”

“No requiere incapacidad física”, o “No requiere incapacidad médico legal”.

- Si a criterio del (los) médico (s) evaluador (es) se requiriera de exámenes complementarios y/o auxiliares de ayuda al diagnóstico para confirmar, corroborar, descartar y/o ampliar la presunción diagnóstica de lesiones de mayor gravedad ó complejidad, deberá solicitarlos, sin realizar la valoración médico legal del daño corporal presentado, hasta la remisión de los resultados correspondientes, debiendo consignar en el acápite de conclusiones / observaciones la solicitud de exámenes realizados.
- e) Esta valoración depende del criterio médico legal, el cual tiene como base, la Guía de Valoración del Daño Corporal de Lesionología Forense y las tablas referenciales de valoración médico legal del daño corporal, vigentes.
- f) Para lesiones de cierta gravedad y/o complejidad, se puede incluir el Ítem “salvo complicaciones” y/o “requerirá de una re-evaluación médico legal al final del período dado”.



| | | |
|---|-------------------|-------------------|
| DOCUMENTO INTERNO | IML/GML-01 | |
| GUIA MEDICO LEGAL | Versión: | 03 |
| EVALUACIÓN FISICA DE LA INTEGRIDAD SEXUAL EN PRESUNTAS VICTIMAS DE DELITOS CONTRA LA LIBERTAD SEXUAL | Página: | 48 de 195 |
| | Fecha: | 14/12/2021 |

**CAPITULO II:
ESTUDIO MEDICO LEGAL PARA LA DETERMINACION
DE LA INTEGRIDAD SEXUAL:**

- II.1 ESTUDIO MEDICO LEGAL DE GENITALES
FEMENINOS Y MASCULINOS**
- II.2. ESTUDIO MEDICO LEGAL DE LA REGION ANAL**



| | | |
|---|-------------------|-------------------|
| DOCUMENTO INTERNO | IML/GML-01 | |
| | Versión: | 03 |
| | Página: | 49 de 195 |
| GUIA MEDICO LEGAL | Fecha: | 14/12/2021 |
| EVALUACIÓN FÍSICA DE LA INTEGRIDAD SEXUAL EN PRESUNTAS VÍCTIMAS DE DELITOS CONTRA LA LIBERTAD SEXUAL | | |

II.1 ESTUDIO MEDICO LEGAL DE GENITALES FEMENINOS

EXAMEN DE LA REGION GENITAL FEMENINA:

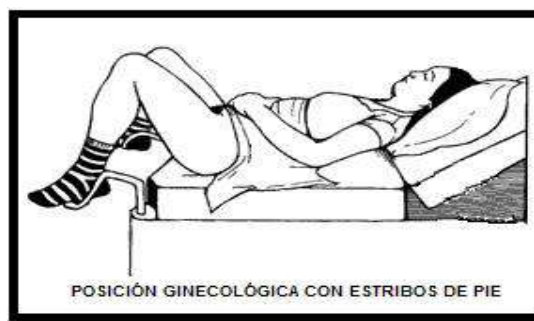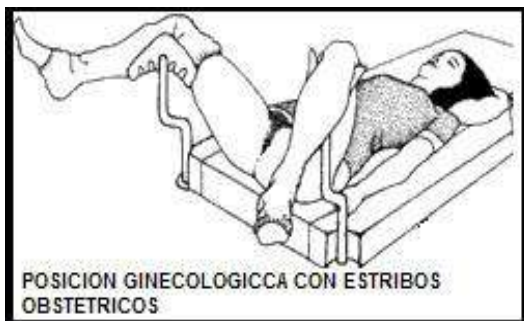OBJETIVOS DEL EXAMEN EXTERNO DE LOS GENITALES FEMENINOS: ¹⁰

- Descripción de lesiones en la vulva, mencionando tipo, dimensiones, aspecto y localización.
- Descripción de las características del himen.
- Descripción de lesiones y recolección de indicios de genitales externos y de la cavidad vaginal.
- Recolección de indicios y evidencias (pelos, fibras, manchas).

POSICIONES PARA EVALUAR LA REGIÓN GENITAL EN EL SEXO FEMENINO:

A.- Posición Ginecológica:

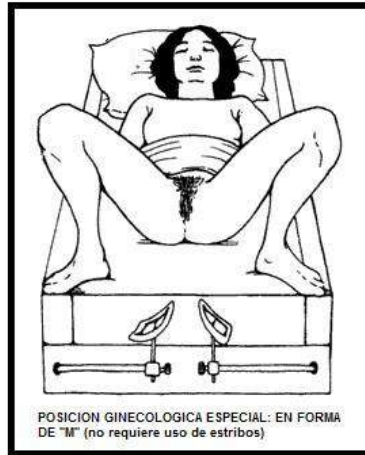Es la más utilizada. La examinada, se ubica en decúbito dorsal, colocando las piernas flexionadas en los estribos (pierneras), de la camilla ginecológica para exponer el área genital a examinar. Esta posición no se recomienda en niños y niñas impúberes.



¹⁰ Vargas Alvarado Eduardo. Sexología Forense. (2008), Editorial Trillas. Primera Edición. México. Pág. 26.



| | | | |
|---|--|-------------------|-------------------|
| DOCUMENTO INTERNO | | IML/GML-01 | |
| GUIA MEDICO LEGAL | | Versión: | 03 |
| EVALUACIÓN FÍSICA DE LA INTEGRIDAD SEXUAL EN PRESUNTAS VÍCTIMAS DE DELITOS CONTRA LA LIBERTAD SEXUAL | | Página: | 50 de 195 |
| | | Fecha: | 14/12/2021 |

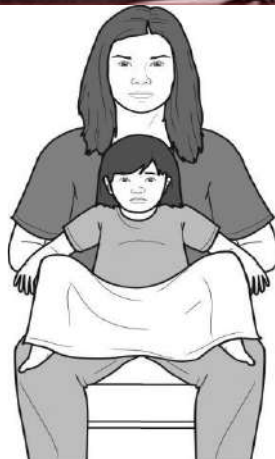
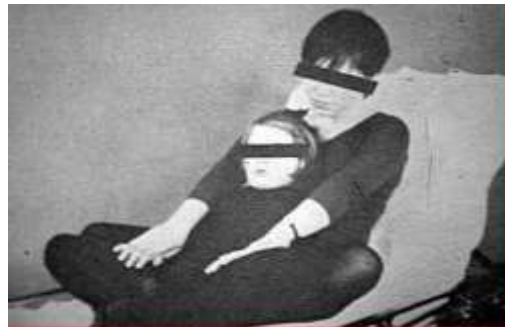
B.- Variantes de la Posición Ginecológica:

Es recomendable en niñas pequeñas. Con la menor en decúbito dorsal, se le pide al familiar que ayude para que separe las rodillas hacia fuera, uniendo los talones de manera simultánea.

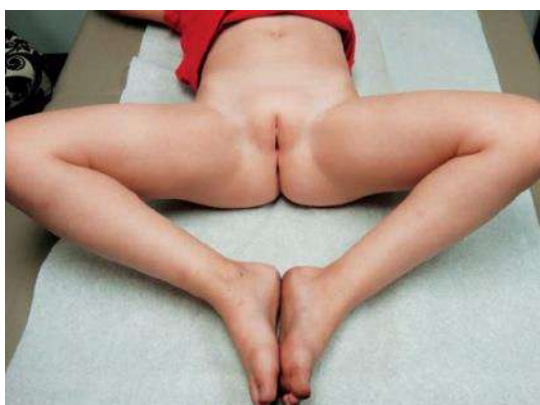Esta posición favorece la exposición requerida de la región genital, permitiendo una adecuada evaluación tanto de los genitales externos, así como de la región anal.

B.1.- Con asistencia de un familiar o tutor (de la Dra. Minetti)

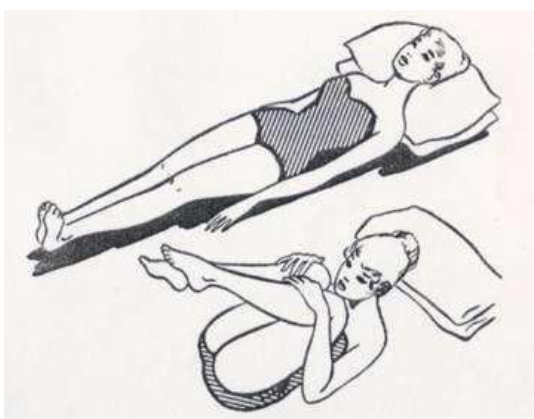


| | | | |
|---|--|-------------------|------------|
| DOCUMENTO INTERNO | | IML/GML-01 | |
| GUIA MEDICO LEGAL | | Versión: | 03 |
| EVALUACIÓN FÍSICA DE LA INTEGRIDAD SEXUAL EN PRESUNTAS VÍCTIMAS DE DELITOS CONTRA LA LIBERTAD SEXUAL | | Página: | 51 de 195 |
| | | Fecha: | 14/12/2021 |

B.2.- La menor sola, sin asistencia alguna (de la Dra. Minetti)



B.3.- Flexión de miembros inferiores sobre la región abdominal



B.4.- De decúbito lateral o de Sims

El paciente se coloca en decúbito lateral izquierdo o derecho, flexionando el muslo y la rodilla que quedan arriba.

Esta posición suele usarse en los casos de pacientes con daños o secuelas neurológicas.



DOCUMENTO INTERNO

IML/GML-01

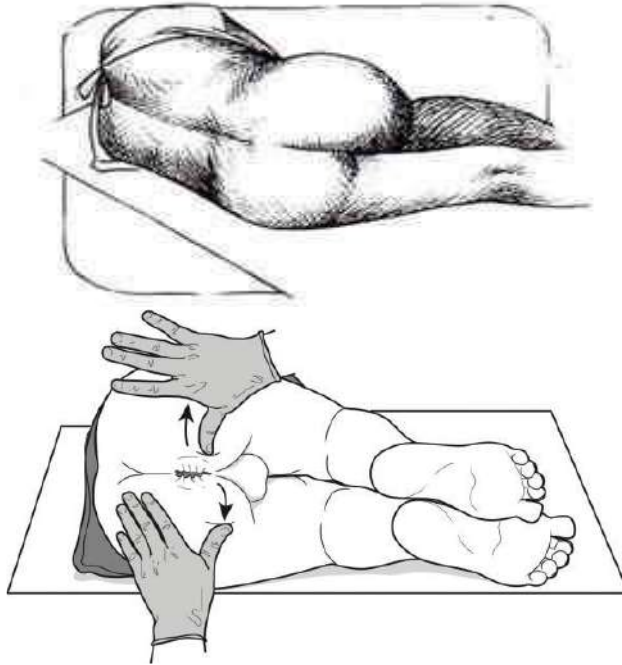
GUIA MEDICO LEGAL

Versión: 03

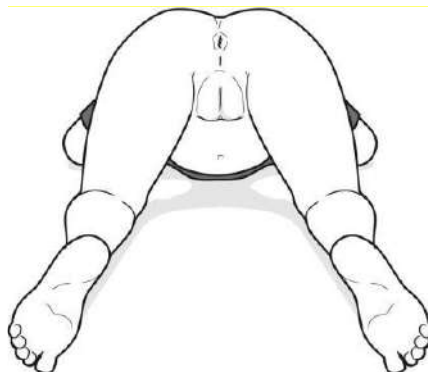
EVALUACIÓN FÍSICA DE LA INTEGRIDAD SEXUAL EN PRESUNTAS VÍCTIMAS DE DELITOS CONTRA LA LIBERTAD SEXUAL

Página: 52 de 195

Fecha: 14/12/2021



C.- Posición genupectoral



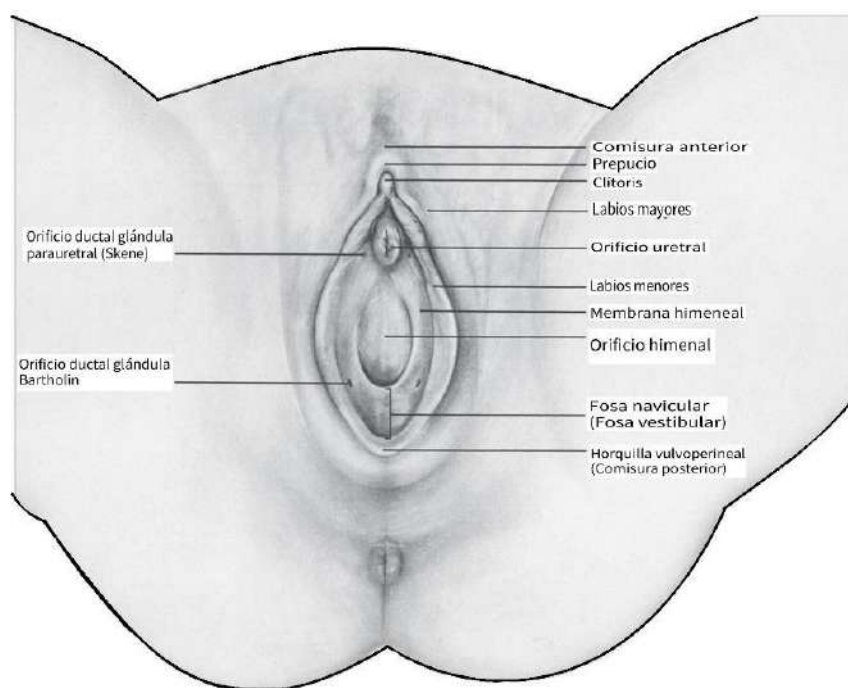
| | | |
|---|-------------------|-------------------|
| DOCUMENTO INTERNO GUIA MEDICO LEGAL EVALUACIÓN FISICA DE LA INTEGRIDAD SEXUAL EN PRESUNTAS VICTIMAS DE DELITOS CONTRA LA LIBERTAD SEXUAL | IML/GML-01 | |
| | Versión: | 03 |
| | Página: | 53 de 195 |
| | Fecha: | 14/12/2021 |

ANATOMIA DEL ÁREA GENITAL FEMENINA:

ANATOMIA NORMAL DE LA REGION GENITAL FEMENINA

ESTUDIO DEL HIMEN:

Himen proviene del griego *Hemèn* y del Latin *Hymen*, cuyo significado es membrana. La apariencia del himen cambia con la edad y en respuesta a influencias hormonales. ^{11, 12}



CARACTERÍSTICAS DEL HIMEN:

Embriología e Histología:

- Se origina del endodermo, en el seno urogenital y es una extensión de la mucosa de revestimiento de la vagina, su orificio usualmente se perfora durante el desarrollo fetal tardío.
- El himen es una membrana de tejido conjuntivo con gran cantidad de fibras elásticas y colágenas, recubierta por epitelio estratificado plano no queratinizado.

¹¹ Berenson, AB. A longitudinal study of hymenal morphology in the first 3 years of life. *Pediatrics* 1995; 95:490.

¹² Myhre Arne K. Myklestad Kirsti. Adams Joyce A. (2010). Changes in Genital Anatomy and Microbiology in Girls between Age 6 and Age 12 Years: A Longitudinal Study. *J Pediatr Adolesc Gynecol.* 23:77-85



| | | | |
|--|---|-------------------|-------------------|
| | DOCUMENTO INTERNO | IML/GML-01 | |
| | GUIA MEDICO LEGAL | Versión: | 03 |
| | EVALUACIÓN FISICA DE LA INTEGRIDAD SEXUAL EN PRESUNTAS VICTIMAS DE DELITOS CONTRA LA LIBERTAD SEXUAL | Página: | 54 de 195 |
| | | Fecha: | 14/12/2021 |

- Tiene abundante vascularización indirectamente proporcional a la edad de la mujer; a menor edad, mayor cantidad de vasos sanguíneos.
- Generalmente su inervación es escasa.

Estructura:

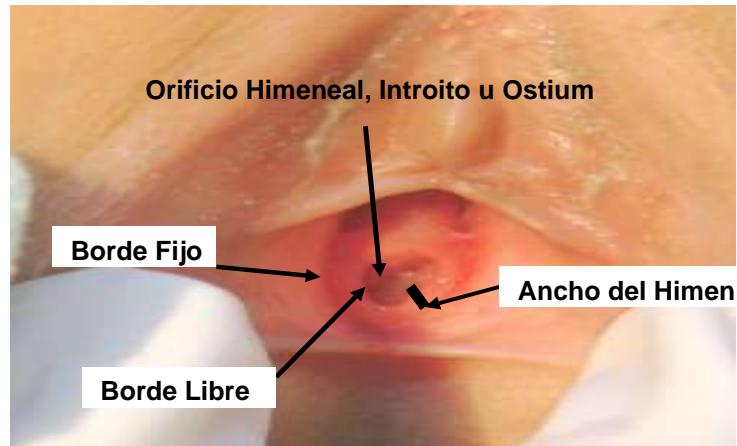
- El Himen, al ser el límite entre la región vestibular y la región vaginal, tiene:
 - **CARAS:** Una cara anterior o externa o inferior (cara vestibular) y una posterior o interna o superior (cara vaginal).
 - **GROSOR:** o espesor, **delicado o tenue** -“cutícula de cebolla”- y **resistente** – estructura fibrosa, cartilaginosa u ósea.
 - **ANCHO:** o altura.
 - **CONSISTENCIA:** **firme, resistente** – tendinoso, cartilaginoso y óseo -; y **blando o tenue o débil y transparente** – en “tela de araña”; y, **elástico**.
 - BORDES:** uno que se implanta en la mucosa vestibular (**borde himeneal fijo** – convexo - o de implantación o de inserción) y otro borde que es libre (**borde himeneal libre** – cóncavo, u orificial) que forma el introito vaginal u orificio himeneal (Ostium himeneal).
 - **ORLA O FRANJA HIMENEAL:** indica el ancho del himen en toda su circunferencia
 - **DIÁMETRO DEL ORIFICIO HIMENEAL O INTROITO VAGINAL:** pueden ser por su diámetro:
 - **Orificio himeneal pequeño:** menor a 1.0 cm de diámetro.
 - **Orificio himeneal mediano:** entre 1.0 a 2.0 cm de diámetro.
 - **Orificio himeneal grande:** mayor a 2.0 cm de diámetro.
 - **Himen dilatado:** mayor o igual a 2.5 cm de diámetro.
 - **Himen dilatado:** mayor o igual a 4.5 cm de diámetro.

* Se debe tener en consideración que el himen puede tener ciertas **características anatómicas**, tales como:

- **Escotadura:** Es la hendidura, depresión o muesca congénita del borde libre del himen. Pueden ser únicas o múltiples, asimétricas o simétricas. Su borde es regular y no llega a la base de implantación del himen; al tratar de juntar sus bordes no se logra la unión de los mismos.
- **Pseudo-Himen:** anillo formado por la separación incompleta de los labios menores. Puede ser superior o inferior.
- **Pilares Vaginales longitudinales,** son engrosamientos o hipertrofias longitudinales de la mucosa vaginal que se forman generalmente a nivel de III, VI y IX horas.



| | | |
|--|-------------------|-------------------|
| <p style="text-align: center;">DOCUMENTO INTERNO</p> <p style="text-align: center;">GUIA MEDICO LEGAL</p> <p style="text-align: center;">EVALUACIÓN FISICA DE LA INTEGRIDAD SEXUAL EN PRESUNTAS VICTIMAS DE DELITOS CONTRA LA LIBERTAD SEXUAL</p> | IML/GML-01 | |
| | Versión: | 03 |
| | Página: | 55 de 195 |
| | Fecha: | 14/12/2021 |



Tipos de himen:

| CLASIFICACION DE HIMEN "POR LA FORMA DEL ORIFICIO" * | |
|--|--|
| <p style="text-align: center;">HIMENES TIPICOS de Bordes libres regulares.</p> <ul style="list-style-type: none"> - Anular o Circular. - Semilunar. - Labiado (bilabiado, trilabiado) y - Otros. <p style="text-align: center;">De bordes libres irregulares.</p> <ul style="list-style-type: none"> - Festoneado. - Dentado. - Coraliforme. - Lobulado, y - Otros. | <p style="text-align: center;">HIMENES ATIPICOS</p> <ul style="list-style-type: none"> - Imperforado. - Septado. - Cribiforme. |

*Clasificación de consenso. Instituto de Medicina Legal y Ciencias Forenses - Ministerio Público.

| CLASIFICACION DEL HIMEN POR SU ELASTICIDAD Y POR EL TAMAÑO DEL ORIFICIO HIMENEAL | |
|--|-------------------------|
| HIMEN DILATABLE (COMPLACIENTE) | * HIMEN DILATADO |

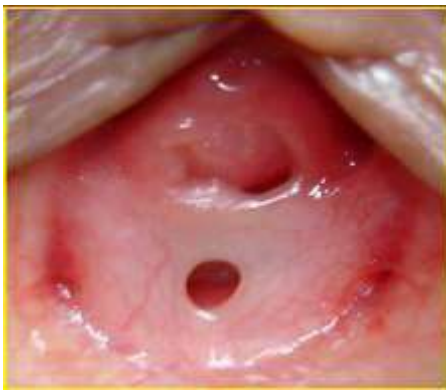*El himen dilatado (complaciente, distensible, extensible) por la forma del orificio puede estar clasificado dentro de los hímenes típicos con bordes libres regulares o irregulares; y presentar además otras formas como:

- a) Himen coraliforme.

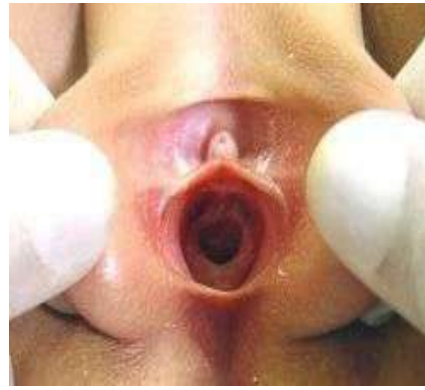| | | |
|---|-------------------|------------|
| DOCUMENTO INTERNO GUIA MEDICO LEGAL EVALUACIÓN FÍSICA DE LA INTEGRIDAD SEXUAL EN PRESUNTAS VÍCTIMAS DE DELITOS CONTRA LA LIBERTAD SEXUAL | IML/GML-01 | |
| | Versión: | 03 |
| | Página: | 56 de 195 |
| | Fecha: | 14/12/2021 |

- b) Himen saculiforme.
 - c) Himen infundibuliforme.
 - d) Himen en prepucio.
 - e) Himen elástico.
 - f) Himen helicoidal.¹³
- Otros.

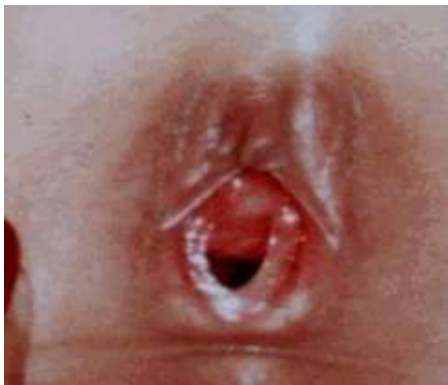HIMENES TÍPICOS CON BORDES LIBRES REGULARES



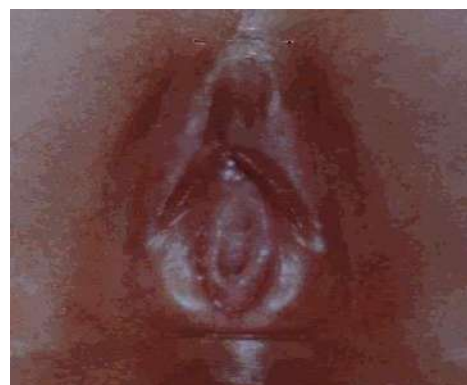HIMEN ANULAR



HIMEN ANULAR



HIMEN SEMILUNAR



HIMEN BILABIADO

HIMENES TÍPICOS CON BORDES LIBRES IRREGULARES

¹³ Texto de Medicina Legal, por Emilio Federico Pablo Bonnet, Año 1967. Pág. 1041.



DOCUMENTO INTERNO

IML/GML-01

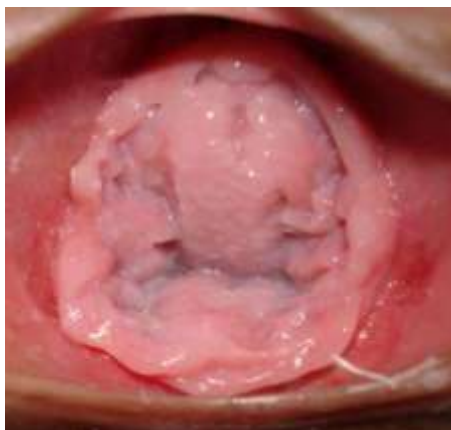GUIA MEDICO LEGAL

Versión: 03

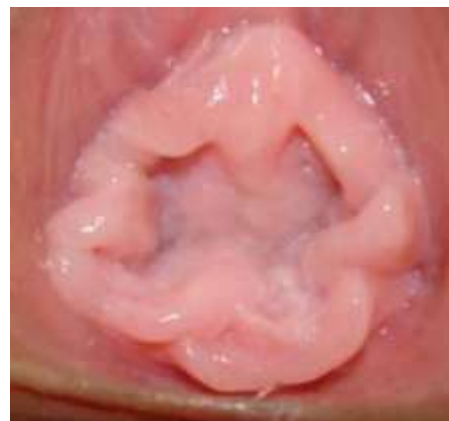EVALUACIÓN FÍSICA DE LA INTEGRIDAD SEXUAL EN
PRESUNTAS VÍCTIMAS DE DELITOS CONTRA LA
LIBERTAD SEXUAL

Página: 57 de 195

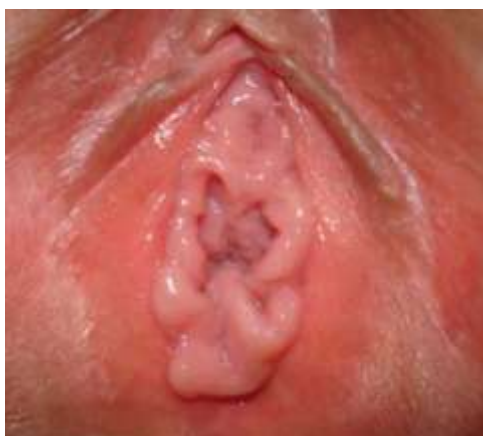Fecha: 14/12/2021



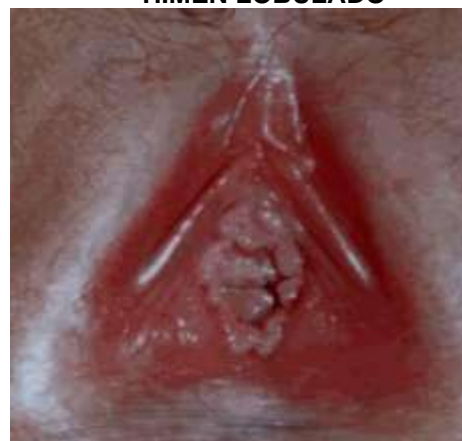HIMEN FESTONEADO



HIMEN LOBULADO

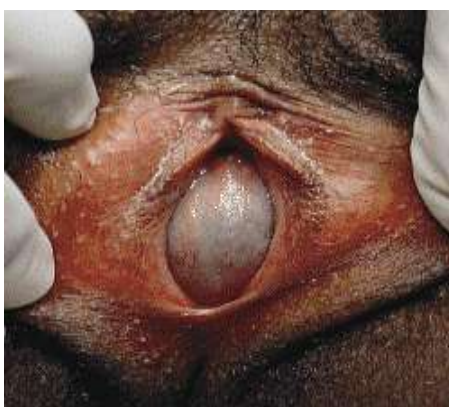

HIMEN CORALIFORME

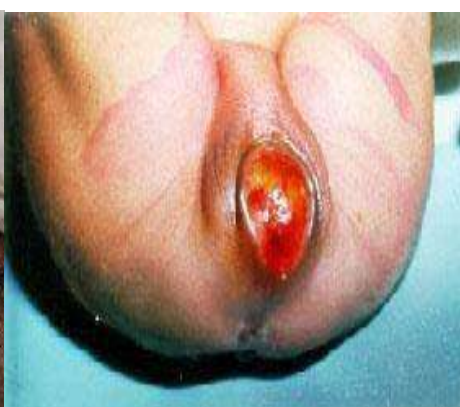

HIMEN ESPIRALIFORME

HÍMENES ATÍPICOS



HIMEN IMPERFORADO



HIMEN IMPERFORADO



DOCUMENTO INTERNO

IML/GML-01

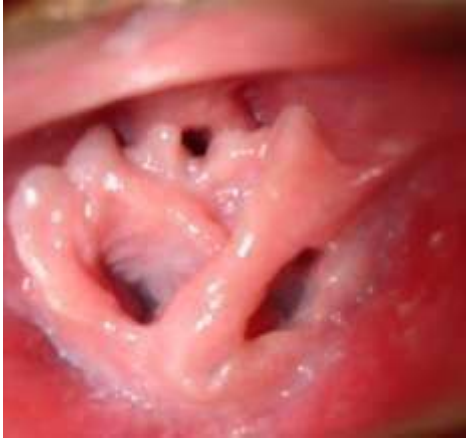GUIA MEDICO LEGAL

Versión: 03

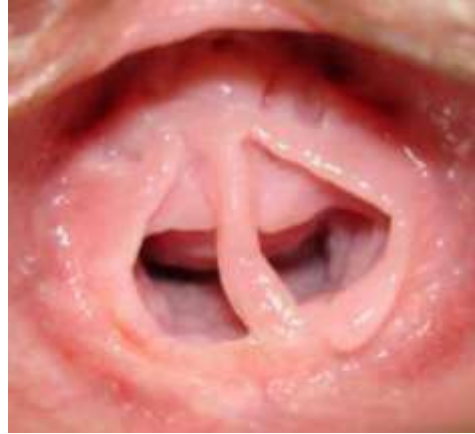EVALUACIÓN FÍSICA DE LA INTEGRIDAD SEXUAL EN
PRESUNTAS VÍCTIMAS DE DELITOS CONTRA LA
LIBERTAD SEXUAL

Página: 58 de 195

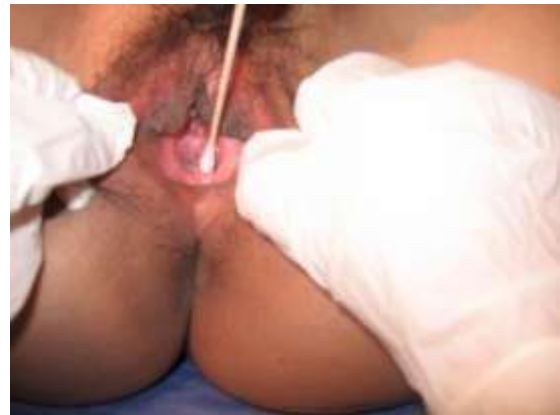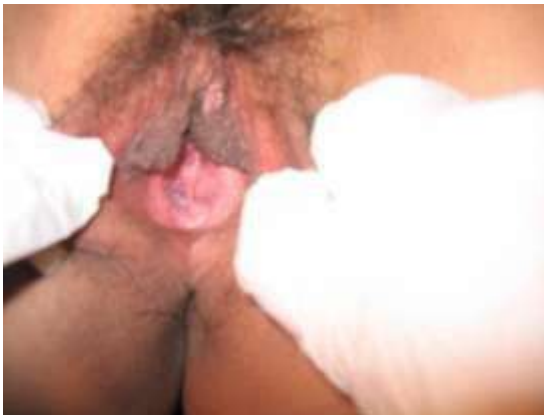Fecha: 14/12/2021



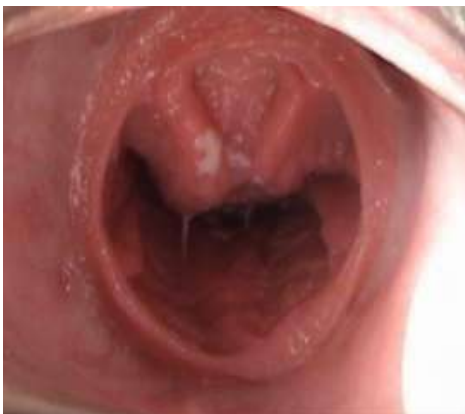HIMEN TABICADO



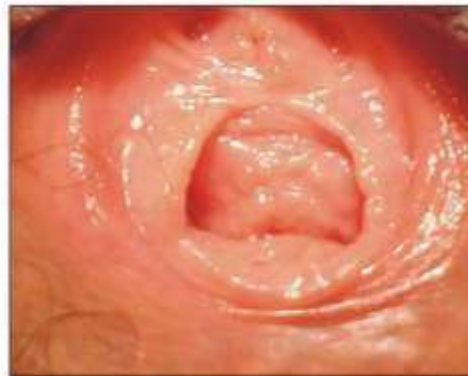HIMEN TABICADO



Himen Septado o Tabicado roto



HIMEN DILATADO



HIMEN DILATABLE (COMPLACIENTE)



| | | | |
|--|---|-------------------|-------------------|
| | DOCUMENTO INTERNO | IML/GML-01 | |
| | GUIA MEDICO LEGAL | Versión: | 03 |
| | EVALUACIÓN FÍSICA DE LA INTEGRIDAD SEXUAL EN PRESUNTAS VÍCTIMAS DE DELITOS CONTRA LA LIBERTAD SEXUAL | Página: | 59 de 195 |
| | | Fecha: | 14/12/2021 |

Uso de terminología estándar:

Al describir las estructuras anogenitales, es de vital importancia utilizar sólo los términos que sean apropiados, estandarizados y descriptivos. En los libros clásicos se utilizaron términos para describir características anatómicas que se creían que potencialmente representaban secuelas de una agresión sexual, muchas de estas descripciones, han demostrado ser hallazgos anatómicos normales.^{14, 15, 16}

No debe utilizarse términos como “**desgaste de la membrana himeneal**”, en su lugar debe emplearse el término “**disminución o ausencia**” del ancho o altura himeneal en relación con el resto de la orla himeneal en un punto, referencia o segmento horario del mismo por causas traumáticas, dentro de ellas maniobras onanistas, maniobras digitales, coitos frecuentes, entre otros.

En los libros clásicos se suponía que la introducción repetida de un objeto desgastaría el borde himeneal. Con las mejoras en las técnicas de examen, se hizo evidente que la apariencia del borde libre podría cambiar en la posición genupectoral o con el uso de solución salina para hacer flotar el himen.¹⁷

El término “desgarro con **bordes himeneales nacarados**” hacen referencia a los bordes blanquecinos cicatrizales, que están constituidos por tejido conectivo fibroso colagenoso y que caracteriza a los desgarros antiguos.

¹⁴ Berenson AB. Normal anogenital anatomy. Child Abuse Negl. 1998;22(6):589–596

¹⁵ McCann J, Voris J, Simon M, Wells R. Perianal findings in prepubertal children selected for nonabuse: a descriptive study. Child Abuse Negl. 1989;13(2):179–193

¹⁶ McCann J, Voris J, Simon M, Wells R. Comparison of genital examination techniques in prepubertal girls. Pediatrics. 1990;85(2):182–187

¹⁷ American Professional Society on the Abuse of Children. Descriptive Terminology in Child Sexual Abuse Medical Examinations. Chicago, IL: American Professional Society on the Abuse of Children; 1995



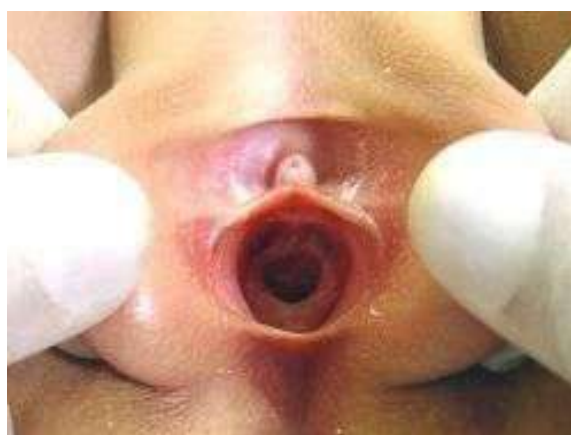| | | | |
|--|---|-------------------|-------------------|
| | DOCUMENTO INTERNO | IML/GML-01 | |
| | GUIA MEDICO LEGAL | Versión: | 03 |
| | EVALUACIÓN FISICA DE LA INTEGRIDAD SEXUAL EN PRESUNTAS VICTIMAS DE DELITOS CONTRA LA LIBERTAD SEXUAL | Página: | 60 de 195 |
| | | Fecha: | 14/12/2021 |

EVALUACIÓN MEDICO LEGAL DEL ÁREA GENITAL FEMENINA:

INTEGRIDAD DEL HIMEN:

HIMEN INTEGRO:

Es el himen intacto, íntegro, que no presenta desgarros (pudiendo presentar o no escotaduras congénitas).



Himen anular integro

DESFLORACIÓN:

Es la primera rotura del himen, que se evidencia con la presencia de desgarró(s).

El desgarró himeneal es una solución de continuidad, única o múltiple, que puede ser de tipo incompleto (no llega a su base de implantación) o completo cuando llega al borde de implantación o inserción.

Los desgarró himeneales son fácilmente detectados en su fase reciente, pudiendo ser ocasionados principalmente por el coito, y excepcionalmente causado por maniobras onanistas, traumáticas o patológicas.

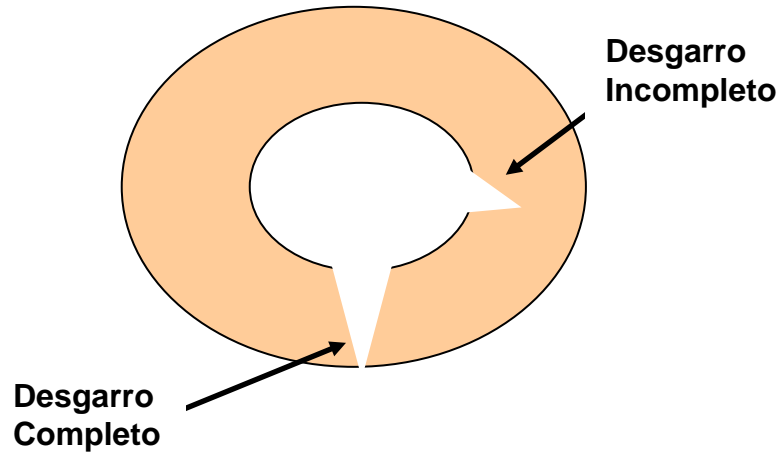
TIPOS DE DESGARRO HIMENEAL:

Se clasifican de acuerdo con la solución de continuidad que se presenta en la orla Himeneal:

- **Completos** (desde el borde libre hasta el borde de inserción).
- **Incompletos** (no llegan al borde de inserción o implantación).
- *Superficial*: que comprometen < 50% del ancho del himen

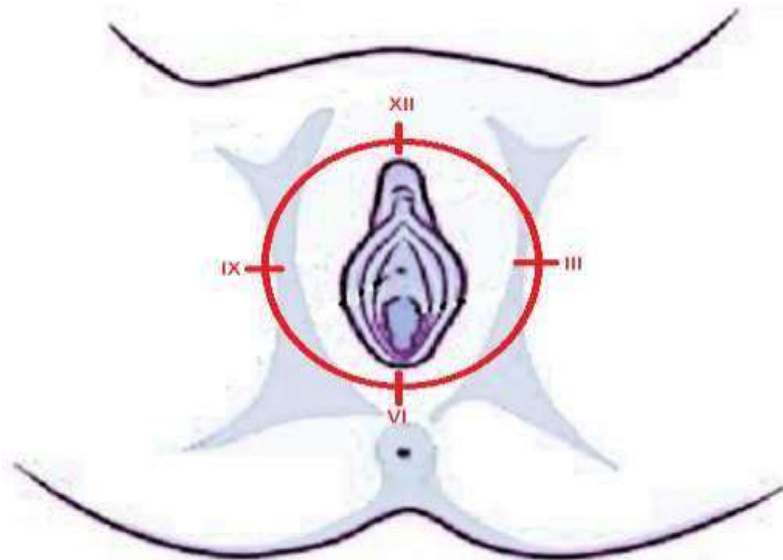
| | | |
|---|-------------------|------------|
| DOCUMENTO INTERNO | IML/GML-01 | |
| GUIA MEDICO LEGAL | Versión: | 03 |
| EVALUACIÓN FÍSICA DE LA INTEGRIDAD SEXUAL EN PRESUNTAS VÍCTIMAS DE DELITOS CONTRA LA LIBERTAD SEXUAL | Página: | 61 de 195 |
| | Fecha: | 14/12/2021 |

- *Profundo*: que comprometen > 50% del ancho del himen, pero no llega al borde de inserción.



UBICACIÓN DE LOS DESGARROS:

Los desgarros se describen según la técnica del Cuadrante Horario de Lacassagne, que permite ubicar los desgarros y describir su ubicación en el sentido horario, en números romanos (de la I hasta las XII horas).



TÉCNICA DEL CUADRANTE HORARIO DE LACASSAGNE

| | | |
|--|-------------------|------------|
| <p style="text-align: center;">DOCUMENTO INTERNO</p> <p style="text-align: center;">GUIA MEDICO LEGAL</p> <p style="text-align: center;">EVALUACIÓN FÍSICA DE LA INTEGRIDAD SEXUAL EN PRESUNTAS VÍCTIMAS DE DELITOS CONTRA LA LIBERTAD SEXUAL</p> | IML/GML-01 | |
| | Versión: | 03 |
| | Página: | 62 de 195 |
| | Fecha: | 14/12/2021 |

UBICACIÓN FRECUENTE DEL DESGARRO SEGÚN EL TIPO DE HIMEN

- (1) **Himen Anular:** Horas II, V, VII, X.
- (2) **Himen Semilunar:** Horas IV Y VIII.
- (3) **Himen Bilabiado:** Horas VI y XII.

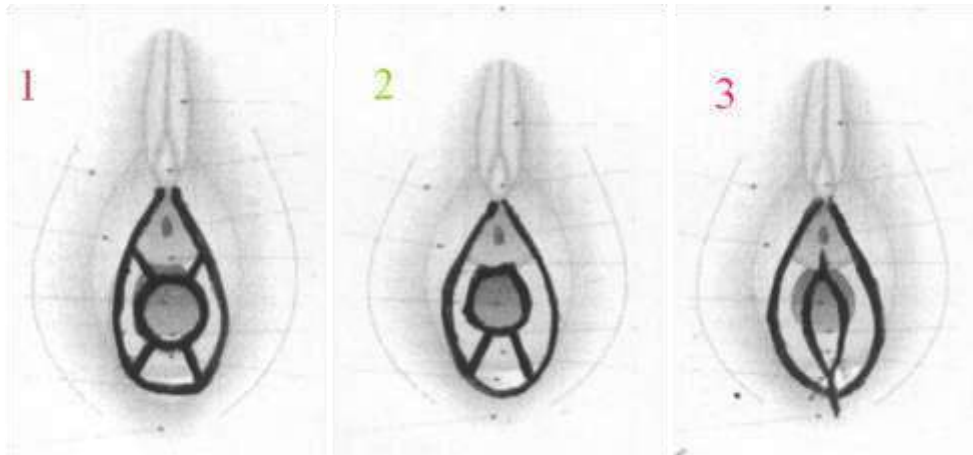


Diagrama tomado de Bonnet.

DESGARRO(S) RECIENTE(S): (evolución promedio menor de 10 días - periodo de tiempo referencial). Durante el coito vaginal se puede ocasionar una solución de continuidad en el ancho himeneal, el cual se denominará *desgarro*, que estará acompañado de *signos vitales perilesionales*: sangrado o hemorragia, equimosis, congestión, eritema, tumefacción.

Si el desgarro es reciente, se encuentra en proceso de cicatrización, presentará signos inflamatorios o *signos vitales perilesionales en resolución*, depósitos de fibrina en los bordes y/o vértice del desgarro, etc.

Si encontramos los signos descritos anteriormente, se concluirá como: Desfloración reciente.

El proceso de reparación del desgarro himeneal, es diferente al de las soluciones de continuidad en la piel, en los cuales se puede producir un afrontamiento de los planos afectados. Los bordes del desgarro generalmente no se vuelven a unir espontáneamente. Es muy frecuente que cada borde del desgarro cicatrice por separado.

* En algunos casos de desgarros himeneales superficiales en pre púberes (que comprometen < 50% del ancho del himen), en el vértice del desgarro y en una muy pequeña extensión, los bordes pueden volver a unirse.



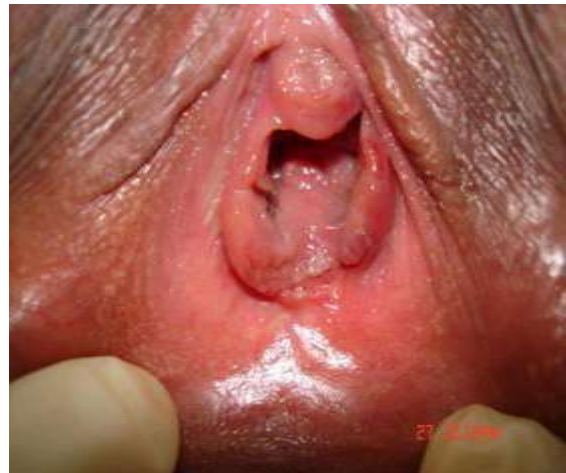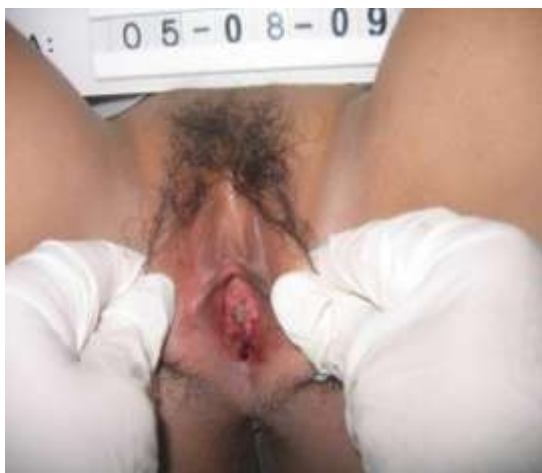| | | |
|--------------------------|---|--------------------------|
| DOCUMENTO INTERNO | IML/GML-01 | |
| | GUIA MEDICO LEGAL | Versión: 03 |
| | EVALUACIÓN FISICA DE LA INTEGRIDAD SEXUAL EN PRESUNTAS VICTIMAS DE DELITOS CONTRA LA LIBERTAD SEXUAL | |
| | Página: 63 de 195 | Fecha: 14/12/2021 |

- * La cicatrización puede retardarse por múltiples factores como: frecuencia de coitos, infecciones agregadas y estado nutricional o inmunológico.
- * En el caso de hímenes delgados y en menores de edad, el periodo de cicatrización puede ser inferior al promedio, de igual forma los hímenes de mayor grosor o espesor pueden cicatrizar en un tiempo mayor al promedio.

EVOLUCION HISTOLOGICA DEL DESGARRO HIMENEAL (Biopsia del Himen)

| CRITERIOS | DÍA I | DÍA III | DÍA V | DÍA VII | DÍA IX |
|---------------|-------|---------|-------|---------|--------|
| Eritrocitos | ++++ | +++ | ++ | + | - |
| Polinucleares | ++++ | +++ | ++ | - | - |
| Fibrina | + | ++ | ++++ | +++ | ++ |
| Linfocitos | - | ++ | +++ | ++++ | ++ |
| Colágeno | - | - | - | - | +++ |

Tomado de: Vargas Alvarado Eduardo. Sexología Forense. (2008), Editorial Trillas. Primera Edición. México. Pág. 30.



Desfloración reciente: Desgarro hemorrágico a horas VI.



DOCUMENTO INTERNO

IML/GML-01

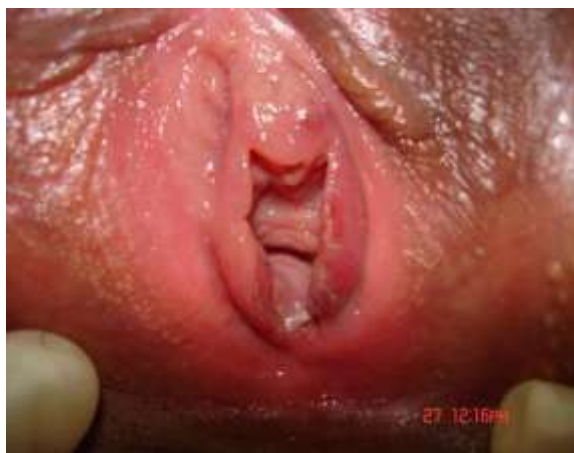GUIA MEDICO LEGAL

Versión: 03

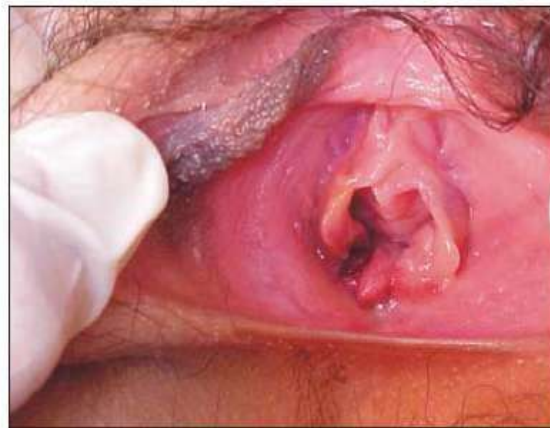**EVALUACIÓN FÍSICA DE LA INTEGRIDAD SEXUAL EN
PRESUNTAS VÍCTIMAS DE DELITOS CONTRA LA
LIBERTAD SEXUAL**

Página: 64 de 195

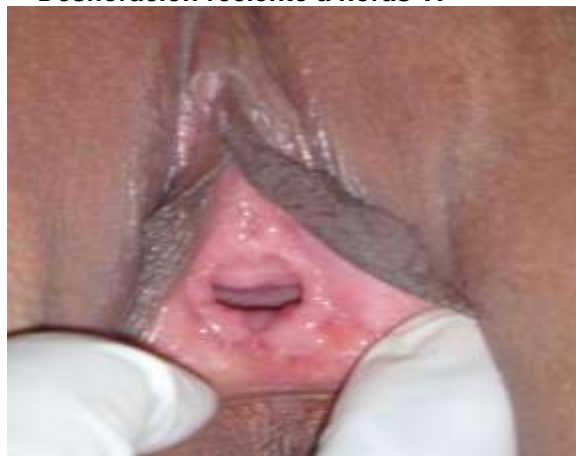Fecha: 14/12/2021



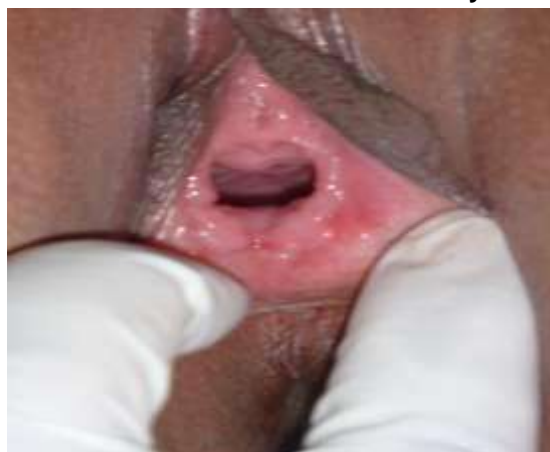Desfloración reciente a horas VI



Desfloración reciente a horas VII y VI

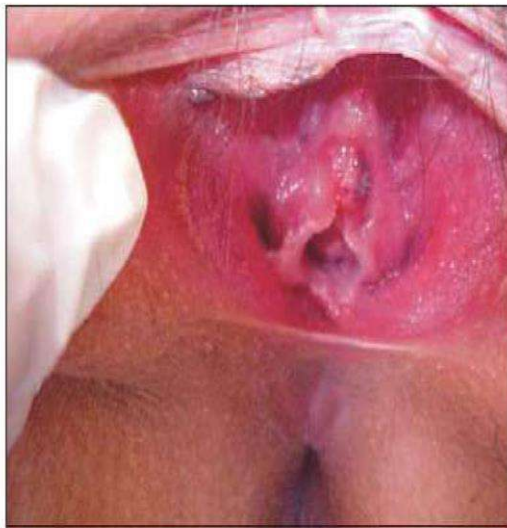

Desfloración reciente a horas VI

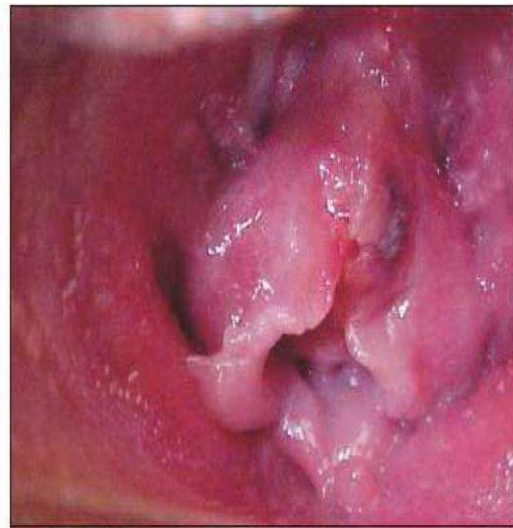

Desfloración reciente a horas VI

| | | |
|---|------------|------------|
| DOCUMENTO INTERNO GUIA MEDICO LEGAL EVALUACIÓN FISICA DE LA INTEGRIDAD SEXUAL EN PRESUNTAS VICTIMAS DE DELITOS CONTRA LA LIBERTAD SEXUAL | IML/GML-01 | |
| | Versión: | 03 |
| | Página: | 65 de 195 |
| | Fecha: | 14/12/2021 |



Desfloración reciente a horas XII

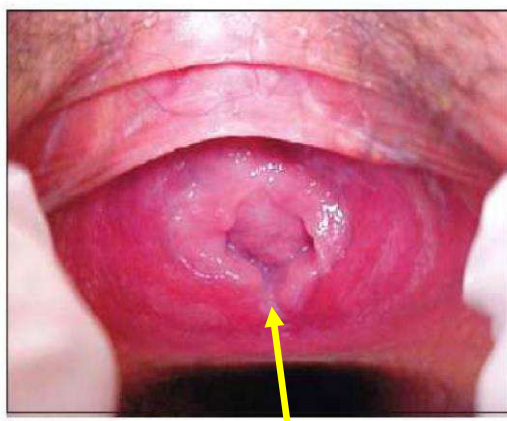


Desfloración reciente a horas XII

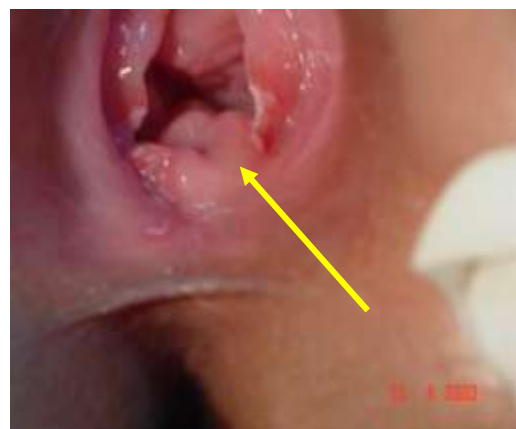DESGARRO(S) ANTIGUO(S): aquellos cicatrizados y/o resueltos.

La evolución normal de un desgarro himeneal presenta una cicatrización de los colgajos himeneales, en promedio a los **7 a 10 días** de haberse producido el suceso (**tiempo referencial**), teniendo en cuenta algunos casos aislados que podrían alterar el curso normal de cicatrización de existir alguna patología preexistente o concausa sobre agregada. En tal sentido, cuando existan desgarros resueltos o cicatrizados, sin signos vitales perilesionales himeneales, correspondería a un desgarro antiguo y se concluirá como desfloración antigua.

En el caso de hímenes delgados y en menores de edad, el periodo de cicatrización puede ser inferior al promedio, de igual forma los hímenes de mayor grosor o espesor pueden cicatrizar en un tiempo mayor al promedio.



Desfloración antigua a horas VI



Desfloración antigua a horas V y VIII



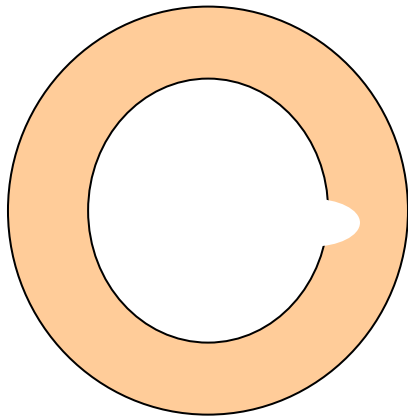
| | | |
|--------------------------|---|-------------------|
| DOCUMENTO INTERNO | IML/GML-01 | |
| | GUIA MEDICO LEGAL | Versión: 03 |
| | EVALUACIÓN FISICA DE LA INTEGRIDAD SEXUAL EN PRESUNTAS VICTIMAS DE DELITOS CONTRA LA LIBERTAD SEXUAL | Página: 66 de 195 |
| | Fecha: 14/12/2021 | |

Debemos tener en cuenta que en la evaluación se puede hallar, además, desgarros recientes; En dichos casos se concluirá como desfloración antigua con lesiones genitales recientes.

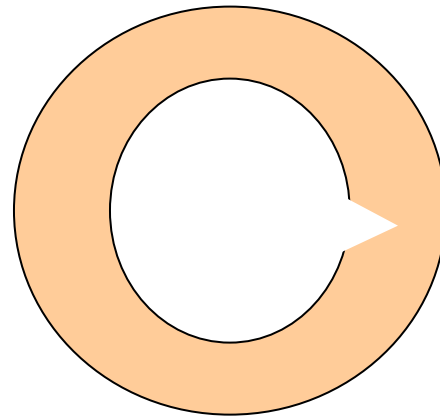
DIFERENCIAS ESTRUCTURALES ENTRE ESCOTADURA CONGÉNITA Y DESGARRO INCOMPLETO ANTIGUO:

| ESCOTADURA CONGÉNITA | DESGARRO INCOMPLETO ANTIGUO |
|--|---|
| No hay infección en bordes | Puede haber infección en sus bordes |
| Bordes regulares | Bordes irregulares |
| Frecuentemente Simétricos | Frecuentemente Asimétricos |
| Bordes rosados al igual que el resto de la mucosa del himen. | Bordes constituidos por tejido fibroso cicatricial (blanco nacarado) y retraídos. |

Patitó – Vargas Alvarado - UFGOSF, Medicina Legal modificado.

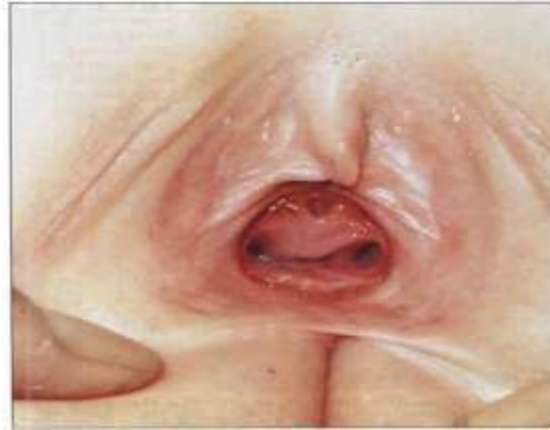

Escotadura congénita



Desgarro Incompleto antiguo

| | | |
|--|-------------------|-------------------|
| <p style="text-align: center;">DOCUMENTO INTERNO</p> <p style="text-align: center;">GUIA MEDICO LEGAL</p> <p style="text-align: center;">EVALUACIÓN FISICA DE LA INTEGRIDAD SEXUAL EN PRESUNTAS VICTIMAS DE DELITOS CONTRA LA LIBERTAD SEXUAL</p> | IML/GML-01 | |
| | Versión: | 03 |
| | Página: | 67 de 195 |
| | Fecha: | 14/12/2021 |



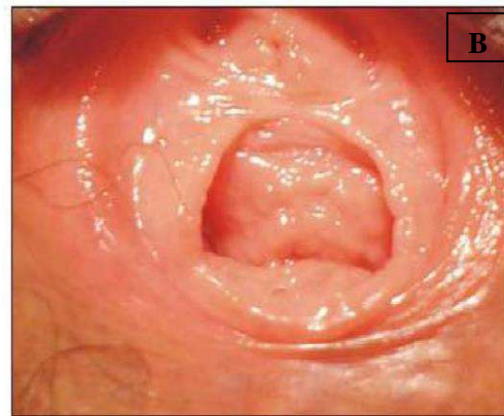
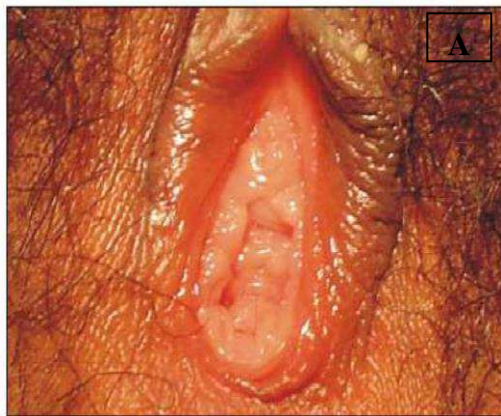Desgaste moderado del borde himeneal libre

HIMEN DILATABLE:

Este tipo de himen tiene un alto contenido de fibras elásticas, lo cual le permite distenderse durante el coito y puede no hallarse desgarros.

Por su gran capacidad elástica, le permite “tolerar” la penetración del elemento viril o pene, sin romperse, de ahí que muchos autores lo denominen **himen complaciente**, el cual proviene del término “**compliance**” (membrana con capacidad de distenderse o dilatarse y luego volver a su tamaño normal), también conocido como himen dilatado, himen distensible, o himen extensible.

Para su diagnóstico debe cumplir con las siguientes características: Ser elástico y tener un orificio amplio y dilatado con un diámetro de distensión mayor de 2.5cm (para otros autores mayores de 3.0 cm).

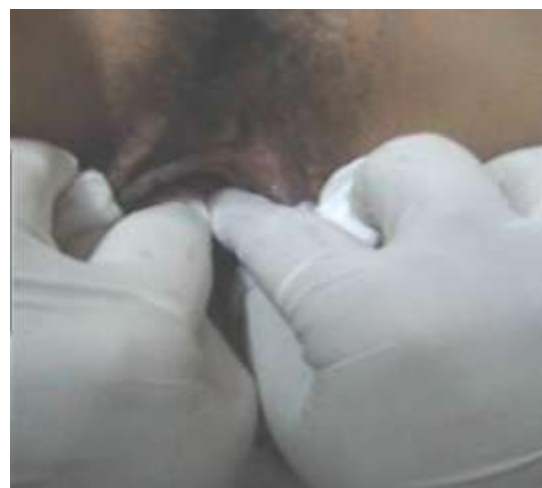
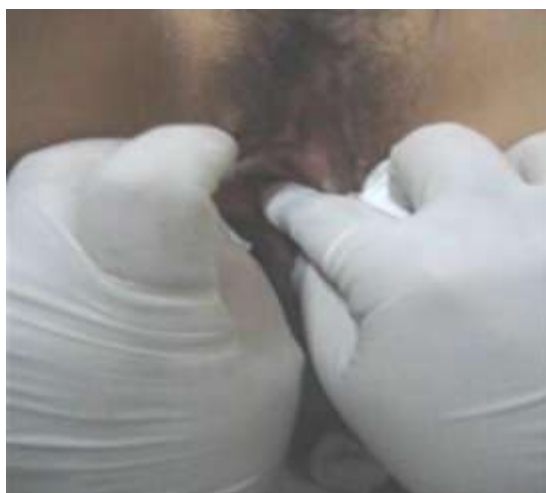

Himen dilatado: Nótese como el orificio himeneal de la figura A se dilata a la maniobra de la tracción en la figura B.



| | | | |
|--|---|-------------------|-------------------|
| | DOCUMENTO INTERNO | IML/GML-01 | |
| | GUIA MEDICO LEGAL | Versión: | 03 |
| | EVALUACIÓN FISICA DE LA INTEGRIDAD SEXUAL EN PRESUNTAS VICTIMAS DE DELITOS CONTRA LA LIBERTAD SEXUAL | Página: | 68 de 195 |
| | | Fecha: | 14/12/2021 |

El diagnóstico del grado de elasticidad himeneal (Compliance), necesariamente deberá incluir el estudio de los parámetros funcionales del himen para que pueda ser considerado completo y correcto¹⁸. Por ello adicionalmente a la observación estática, deberá realizarse la maniobra bidigital pasando primero el segundo dedo de la mano derecha del examinador (índice) y luego gradualmente el otro dedo índice (mano izquierda), a través del orificio himeneal, permitiendo así cuantificar su diámetro aproximado. Si el himen permite el paso de los dos dedos índices sin presentar resistencia, se concluirá como **Himen Dilatable, Distensible, Extensible o Complaciente**. Si al intentar el paso del segundo dedo, hubiese resistencia, se descartará la presencia de himen dilatable.



“Maniobra Bidigital”

NOTA:

Cabe resaltar que el **himen dilatable o distensible o extensible o himen complaciente**, puede presentar desgarros ante: una agresión sexual con gran violencia, en presencia de procesos patológicos (infecciones o inflamaciones genitales), y cuando existe una desproporción anatómica entre el (los) agresor (es) y la víctima, o con el agente causal.

HIMEN DILATADO, EXTENDIDO, DISTENDIDO:

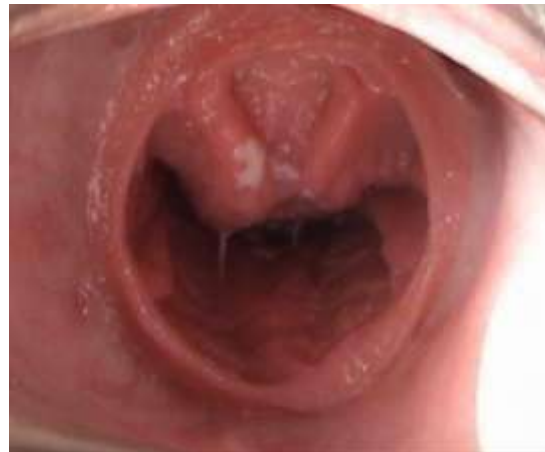Es un tipo de himen complaciente, cuya orla es estrecha o angosta y en consecuencia, tiene un orificio u ostium himeneal grande, mayor de 4.5 cm de diámetro, a la sola separación de los labios menores sin la necesidad de la utilización de la maniobra bidigital (maniobra pasiva).

¹⁸ Criado Marcela. Banto Enrique. (2003). El enfoque medicolegal en el diagnóstico del himen elástico. Cuadernos de Medicina Forense. Año 2, Nº1, Pág.27-32.



| | | |
|---|-------------------|-------------------|
| DOCUMENTO INTERNO | IML/GML-01 | |
| | Versión: | 03 |
| | Página: | 69 de 195 |
| | Fecha: | 14/12/2021 |
| GUIA MEDICO LEGAL | | |
| EVALUACIÓN FISICA DE LA INTEGRIDAD SEXUAL EN PRESUNTAS VICTIMAS DE DELITOS CONTRA LA LIBERTAD SEXUAL | | |

El hallazgo de este tipo de himen supone una situación controversial, ya que algunos autores refieren que es congénito y otros que es de tipo adquirido (debido a maniobras onanistas o maniobras digitales frecuentes).

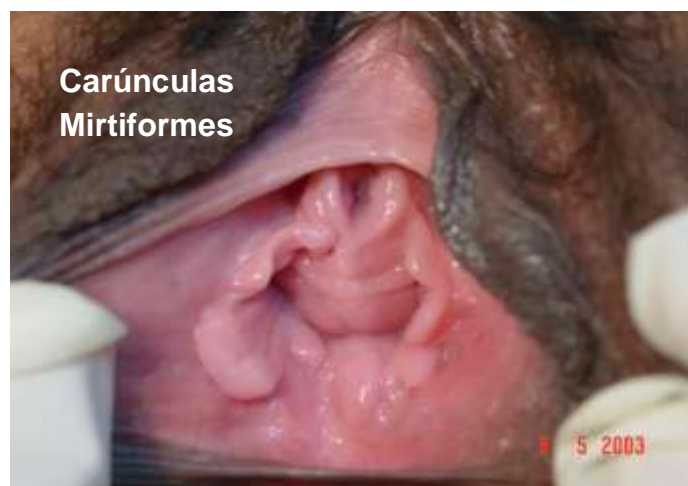

Himen Dilatado

CARÚNCULAS MIRTIFORMES:

Son los restos himeneales en forma de mamelones que quedan como consecuencia de “entallamiento” himeneal producidos durante el parto vaginal.

Por esta razón, su presencia en la práctica es signo patognomónico de parto vaginal antiguo.^{19.}”



Carúnculas mirtiformes

¹⁹ .."Hellman y Pritchard." Vargas Alvarado



| | | |
|--------------------------|---|--------------------|
| DOCUMENTO INTERNO | IML/GML-01 | |
| | GUÍA MÉDICO LEGAL | Versión: 03 |
| | EVALUACIÓN FÍSICA DE LA INTEGRIDAD SEXUAL EN PRESUNTAS VÍCTIMAS DE DELITOS CONTRA LA LIBERTAD SEXUAL | |
| | Página: 70 de 195 | |
| | Fecha: 14/12/2021 | |

CLASIFICACION DE LAS LESIONES EN EL AREA GENITAL:

Las lesiones del área genital femenina pueden clasificarse considerando como frontera jurídica al himen, en:^{20,21}

- **Lesiones externas:** Las ubicadas en labios mayores, labios menores, área periuretral, perineo y horquilla vulvoperineal, fosa navicular, cara externa del himen.
- **Lesiones internas:** Las ubicadas en cara interna del himen, vagina y cérvix (determinadas mediante especuloscopia).

UBICACIÓN MÁS FRECUENTE DE LAS LESIONES DEL AREA GENITAL EN VÍCTIMAS DE DELITO CONTRA LA LIBERTAD SEXUAL:

En las víctimas en las que se identifican lesiones genitales, éstas se ubican:^{22, 23, 24}

- En 70% de los casos en la horquilla vulvoperineal.
- En 53% de los casos en los labios menores.
- En 29% de los casos en el himen.
- En 25% de los casos en la fosa navicular.

En adolescentes las lesiones genitales se ubican con más frecuencia a nivel de la fosa navicular y el himen.²⁵

TÉCNICAS PARA LA EVALUACIÓN DE GENITALES EXTERNOS:

Considerando la tecnología disponible y el nivel de la UML, la evaluación del área genital puede incluir, la Inspección visual, examen con tinción, colposcopia, y la respectiva captura de imágenes. Y con mayor razón en aquellas personas con tonalidades de piel más oscuras.²⁶ En el examen de la región anal, la palpación externa y la tracción de las nalgas suelen ser suficientes para evaluar el tono.

INSPECCIÓN:

Se inicia por la observación del Monte de Venus, a fin de apreciar sus características (color, tamaño y distribución del vello púbico), debiendo anotar si el vello púbico impresiona haber sido arrancado (folículos pilosos sangrantes), afeitado, cortado o

²⁰ Sommers, M. S., Schafer, J. C., Zink, T., Hutson, L., & Hillard, P. (2001). Injury patterns in women resulting from sexual assault. *Trauma, Violence, & Abuse: A Review Journal*, 2(3), 240-258.

²¹ Sommers, M. S. (2007). Defining patterns of genital injury from sexual assault. *Trauma, Violence, & Abuse*, vol. 8, no. 3. 270-280

²² Slaughter, L., Brown, C. R., Crowley, S., & Peck, R. (1997). Patterns of genital injury in female sexual assault victims. *American Journal of Obstetrics and Gynecology*, 176(3), 609-616.

²³ Grossin, C., Sibille, I., de la Grandmaison, G., Banasr, A., Brion, F., & Durigon, M. (2003). Analysis of 418 cases of sexual assault. *Forensic Science International*, 131, 125-130.

²⁴ Jones, J. S., Rossman, L., Wynn, B. N., Dunnuck, C., & Schwartz, N. (2003). Comparative analysis of adult versus adolescent sexual assault: Epidemiology and patterns of anogenital injury. *Academic Emergency Medicine: Official Journal of the Society for Academic Emergency Medicine*, 10(8), 872-877.

²⁵ Jones S. Jeffrey, Rossman Linda. Et al. (2003). Comparative analysis of adult versus adolescent sexual assault: epidemiology and patterns of anogenital injury. *Academic Emergency Medicine* 2003; 10:872-877.

²⁶ Sommers Marilyn S. Zink Therese M. Fargo Jamison D. (2008) Forensic sexual assault examination and genital injury: is skin color a source of health disparity?. *Am J Emerg Med*. 26(8): 857-866.



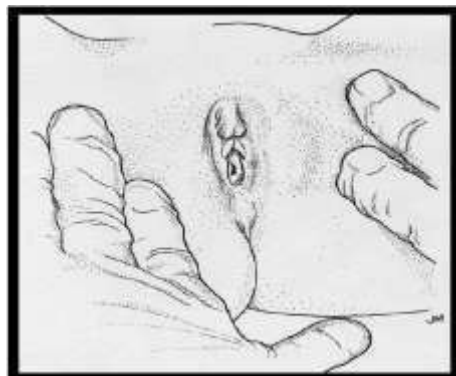
| | | | | |
|--|---|--|-------------------|-------------------|
| | DOCUMENTO INTERNO | | IML/GML-01 | |
| | GUIA MEDICO LEGAL | | Versión: | 03 |
| | EVALUACIÓN FÍSICA DE LA INTEGRIDAD SEXUAL EN PRESUNTAS VÍCTIMAS DE DELITOS CONTRA LA LIBERTAD SEXUAL | | Página: | 71 de 195 |
| | | | Fecha: | 14/12/2021 |

teñido. Luego, el área vulvar debe ser cuidadosamente inspeccionado antes de la inserción de un espéculo, ya que la tracción suave incluso durante un examen médico puede causar lesiones, sobre todo en la horquilla vulvoperineal y/o fosa navicular.²⁷ En los últimos años, la prevalencia de hallazgo de lesiones con la sola visualización de los genitales se ha reportado en torno al 50 a 60% de casos.^{28,29}

TÉCNICA PARA EVALUAR EL HIMEN:

Se han descritos tres principales técnicas de evaluación del Himen:

- **Separación labial supina:** ^{30, 31, 32, 33} No permite una adecuada visualización del vestíbulo, y solo en raras ocasiones permite el examen del contenido del canal vaginal, sin embargo, se recomienda iniciarlo de esta manera.



Tracción supina de los labios: ³⁴ Permite una mejor visión del vestíbulo e incluso del canal vaginal. También conocida como “Maniobra de las Rendas o de Simonín”.

²⁷ Starck M. Margareth. (2005). *Clinical Forensic Medicine*. Second Edition. Humana Press. Totowa New Jersey. p 91.
²⁸ Riggs, N., Houry, D., Long, G., Markovchick, V., & Feldhaus, K. M. (2000). Analysis of 1,076 cases of sexual assault. *Annals of Emergency Medicine*, 35(4), 358-362.
²⁹ Gray-Eurom, K., Seaberg, D. C., & Wears, R. L. (2002). The prosecution of sexual assault cases: Correlation with forensic evidence. *Annals of Emergency Medicine*, 39(1), 39-46.
³⁰ Cantwell, H. B. (1981). Vaginal inspection as it relates to child sexual abuse in girls under thirteen. *Child Abuse & Neglect*, 7, 171-176.
³¹ Paul, D. M. (1977). The medical examination in sexual offenses against children. *Medical Science and Law*, 17, 251-258.
³² Cowell, C. A. (1981). The gynecologic examination of infants, children and young adolescents. *Pediatric Clinics of North America*, 28, 247-266.
³³ DeJong, A. R., Emmett, G. A., & Hervada, A. R. (1982). Sexual abuse of children. *American Journal of Diseases of Children*, 136, 129-134.
³⁴ Redman, J. F., & Bissada, N. K. (1976). How to make a good examination of the genitalia of young girls. *Clinical Pediatrics*, 15, 907-908.



DOCUMENTO INTERNO

IML/GML-01

GUIA MEDICO LEGAL

Versión:

03

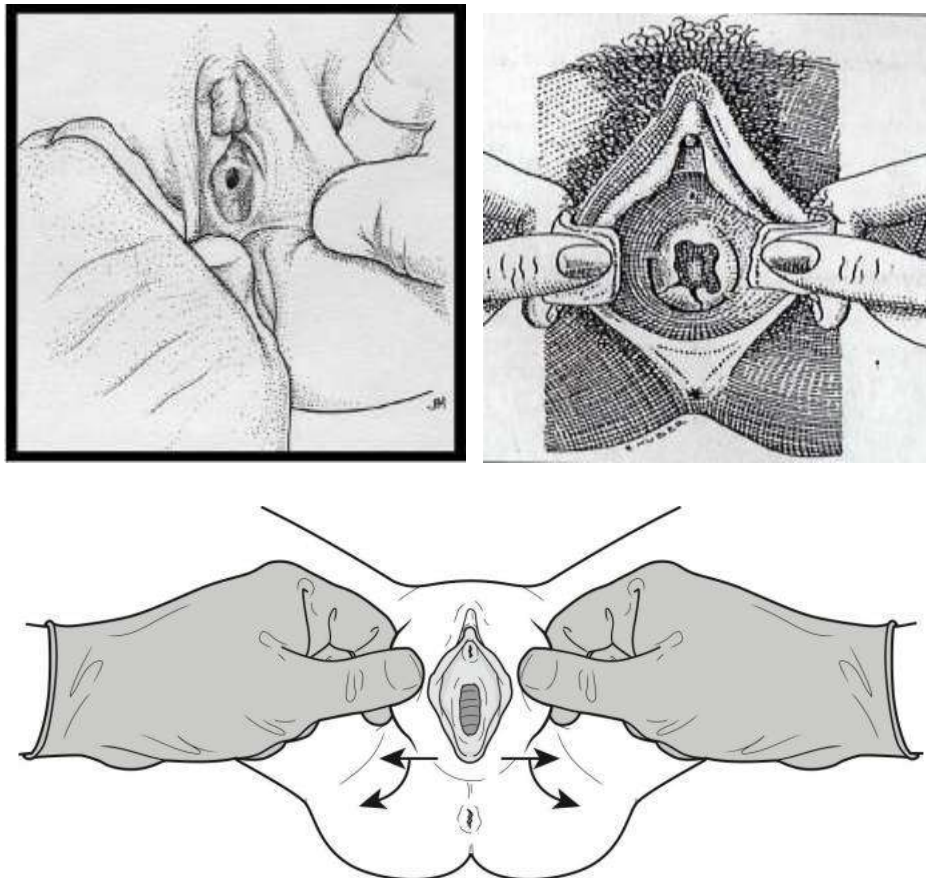
EVALUACIÓN FÍSICA DE LA INTEGRIDAD SEXUAL EN
PRESUNTAS VÍCTIMAS DE DELITOS CONTRA LA
LIBERTAD SEXUAL

Página:

72 de 195

Fecha:

14/12/2021



Adaptado de: Martin A. Finkel, Angelo P. Giardino. Medical Evaluation of Child Sexual Abuse: A Practical Guide. 4th Edition. American Academy of Pediatrics 2019.

Examen del himen en la posición Genupectoral:^{35, 36} Esta posición tiene varias ventajas, debido a la fuerza de la gravedad, el canal vaginal tiende a descender y la membrana himeneal se distiende; esto proporciona una mejor visión del Himen y del contenido del canal vaginal.^{37, 38, 39}

³⁵ Emans, S. J., & Goldstein, D. P. (1980). The gynecologic examination of the prepubertal child with vulvovaginitis: Use of the knee-chest position. *Pediatrics*, 65, 758-760.

³⁶ Singleton, A. F. (1983). Premenarchal gynecology: A guide for the general pediatrician. In S. Millinger (Ed.), *Critical problems in pediatrics* (pp. 258-267). Philadelphia: Lippincott.

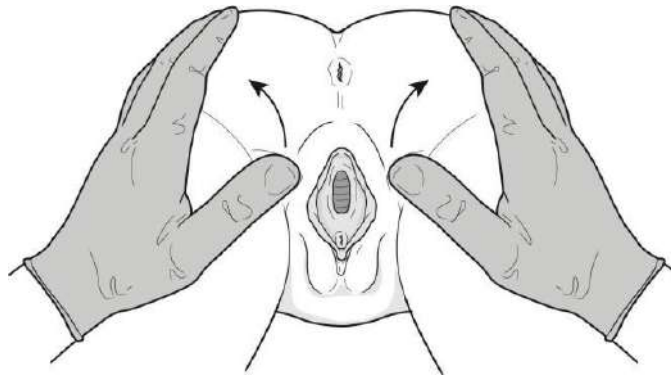
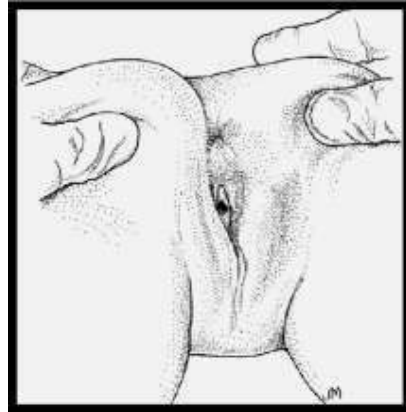
³⁷ Overstolz, G., & Baker-Gibbs, E. (2002). The use of the prone knee-chest position: Examiner habit or necessity? *Forensic Nurse*, 1, 12-15.

³⁸ Hymel, KP, Jenny, C. (1996). Child sexual abuse. *Pediatr Rev* 17:236.

³⁹ Lamb, ME. The investigation of child sexual abuse: an interdisciplinary consensus statement. *Child Abuse Negl* 1994;18:1021.



| | | | | |
|--|---|--|-------------------|-------------------|
| | DOCUMENTO INTERNO | | IML/GML-01 | |
| | GUIA MEDICO LEGAL | | Versión: | 03 |
| | EVALUACIÓN FÍSICA DE LA INTEGRIDAD SEXUAL EN PRESUNTAS VÍCTIMAS DE DELITOS CONTRA LA LIBERTAD SEXUAL | | Página: | 73 de 195 |
| | | | Fecha: | 14/12/2021 |



Adaptado de: Martin A. Finkel, Angelo P. Giardino. Medical Evaluation of Child Sexual Abuse: A Practical Guide. 4th Edition. American Academy of Pediatrics 2019.

- Múltiples estudios, en mujeres prepúberes y púberes, han confirmado que el uso combinado de estas técnicas permite al examinador identificar un mayor número de signos de trauma y, especialmente laceraciones himeneales, que usando una técnica de examen solamente.^{40,41,53}

En nuestra institución, el IMLCF, se ha validado una técnica modificada de la “tracción supina de los labios”, aplicando la “maniobra de las riendas” y realizando la separación de los labios mayores y menores de cada lado, con el 1er y 3er dedo (pulgar y medio respectivamente de cada mano) ejerciendo una ligera tracción de los mismos hacia arriba y/o abajo, hacia adelante y hacia los costados, simultáneamente se pide a la examinada ejercer presión abdominal positiva (pujar); lo que permite observar adecuadamente las características del himen y de sus posibles lesiones, así como las lesiones localizadas alrededor de la misma. Esta técnica modificada, denominada “**Maniobra de los Mayores**”, permite utilizar el dedo índice de cada mano, los cuales

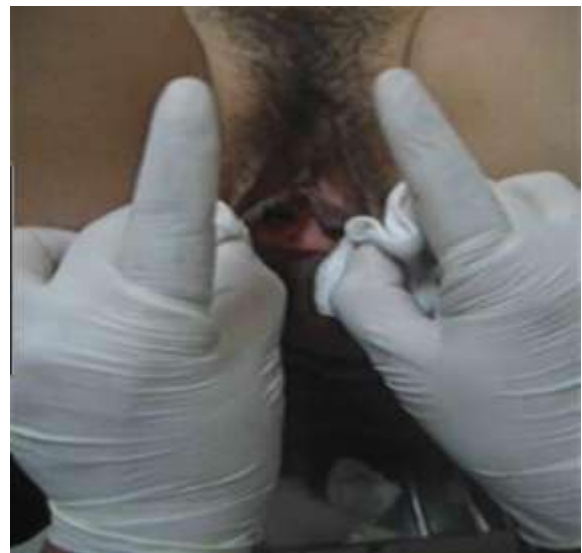
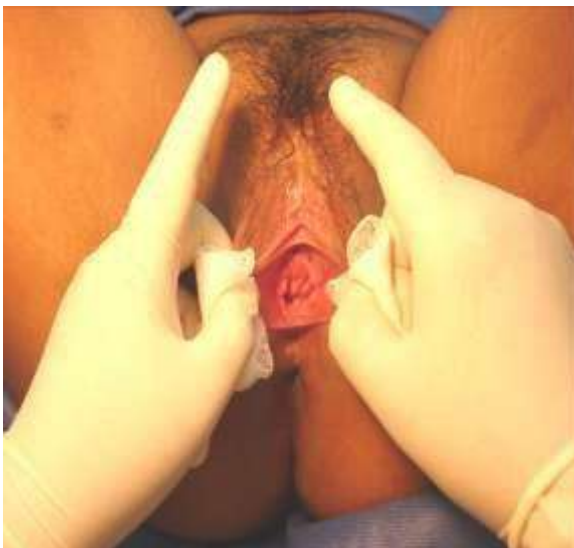⁴⁰ Bays, J., Chewning, M., Keltner, L., Stewell, R., Steinberg, M., & Thomas, P. (1990). Changes in hymenal anatomy during examination of prepubertal girls for possible sexual abuse. *Adolescent Pediatric Gynecology*, 3, 34–46.

⁴¹ McCann, J., Voris, J., Simon, M., & Wells, R. (1990). Comparison of genital examination techniques in prepubertal children. *Pediatrics*, 85, 182–187. ⁵³ Cathy Boyle, John McCann, Sheridan Miyamoto, Kristen Rogers. (2008). Comparison of examination methods used in the evaluation of prepubertal and pubertal female genitalia: A descriptive study. *Child Abuse & Neglect* 32, 229–243

| | | | | |
|--|---|--|-------------------|------------|
| | DOCUMENTO INTERNO | | IML/GML-01 | |
| | GUIA MEDICO LEGAL | | Versión: | 03 |
| | EVALUACIÓN FISICA DE LA INTEGRIDAD SEXUAL EN PRESUNTAS VICTIMAS DE DELITOS CONTRA LA LIBERTAD SEXUAL | | Página: | 74 de 195 |
| | | | Fecha: | 14/12/2021 |

están libres, de haber dificultad para la determinación de los caracteres del himen, con la finalidad de mejorar la presentación y/o lograr la reconstrucción de los colgajos himeneales en caso de desgarros o sospecha de los mismos, y la maniobra bidigital para la determinación de la distensibilidad del himen en los casos de himen dilatado o himen dilatado.

- El examen himeneal es dinámico, debe observarse el himen desde el inicio de la tracción, hasta llegar a la tracción máxima, determinando sus principales caracteres semiológicos (su forma o tipo, los dos bordes, el ancho o altura, el grosor o espesor, las caras y el diámetro del orificio u ostium himeneal), tratando de identificar todas las posibles lesiones.
- También se puede solicitar al 2º perito o asistente femenino que, con 02 hisopos, facilite la presentación de los desgarros.



Técnica de examen: Tracción de labios con dedos pulgares y mayores (Maniobra de los “Mayores”)

INTERPRETACION DE DESGARROS HIMENEALES:

El himen puede dañarse por la ocurrencia de un trauma o durante la penetración, ya sea por un pene, un dedo, otra parte del cuerpo u objeto. La aparición, apariencia y gravedad de una lesión dependen de varios factores: ⁴²

- El grado de elasticidad del himen, principalmente en función del grado de impregnación estrogénica;
- La relación entre el agente penetrante y la abertura vaginal;
- La brutalidad de la penetración;
- Excitación sexual previa;

⁴² Jenny C, Kuhns MI, Arakawa F. Hymens in newborn female infants. Pediatrics 1987;80:399-400.



| | | |
|---|-------------------|-------------------|
| DOCUMENTO INTERNO | IML/GML-01 | |
| | Versión: | 03 |
| | Página: | 75 de 195 |
| GUIA MEDICO LEGAL | Fecha: | 14/12/2021 |
| EVALUACIÓN FÍSICA DE LA INTEGRIDAD SEXUAL EN PRESUNTAS VÍCTIMAS DE DELITOS CONTRA LA LIBERTAD SEXUAL | | |

- Lubricación o no, mediante crema o gel.

Las siguientes lesiones son posibles, pero no específicas. Pueden, de hecho, estar vinculados a causas traumáticas o no traumáticas, sexuales o no, y deben ser interpretadas según su diagnóstico diferencial:⁴³

- Eritema;
- Neovascularización;
- Palidez a nivel de la horquilla vulvoperineal.
- Flujo vaginal;
- Liquenificación;
- Úlcera.

Cuando existen, las lesiones del himen que sugieren penetración son los desgarros y estas deben caracterizarse según tres elementos: ⁴⁴

- Su naturaleza reciente (aspecto hemorrágico o equimótico) o antigua;
- Su ubicación (cuadrante horario con un eje de III a IX horas que separa el segmento anterior del segmento posterior);
- Su profundidad: superficial (<50% del ancho de la membrana), profunda (> 50%) o completa (100%).

EXAMEN DE GENITALES EXTERNOS FEMENINOS CON TÉCNICAS DE TINCIÓN:

Son exámenes complementarios, prima la inspección y criterio del perito.

Se han descrito técnicas de tinción con Violeta Genciana, solución de lugol, fluoresceína, azul de toluidina, y combinaciones de éstas.

Azul de Toluidina es el más utilizado, para identificar las lesiones durante el examen forense, porque se adhiere a las áreas de la piel erosionada y microdesgarros, donde las capas profundas de la epidermis están formadas por células nucleadas.^{45, 46}

Está descrito que el uso de azul de toluidina aumenta la tasa de detección de lesiones (**laceraciones**) en la horquilla vulvoperineal de 4 a 58% en adultos (mayores de 19 años) denunciadores de relaciones sexuales vaginales sin consentimiento, de 4 a 28% en

⁴³ Joyce A, Adams MD, Karen J, et al. Interpretation of medical findings in suspected child sexual abuse: an update for 2018. *J Pediatr Adolesc Gynecol* 2018;31:225-31.

⁴⁴ Blanc A, Savall F, Dedouit F, Telmon N. Victimes féminines mineures d'agressions sexuelles: guide pratique pour l'examen et l'interprétation des lésions génitales. *Gynecol Obstet Fertil* 2014;42:849-55.

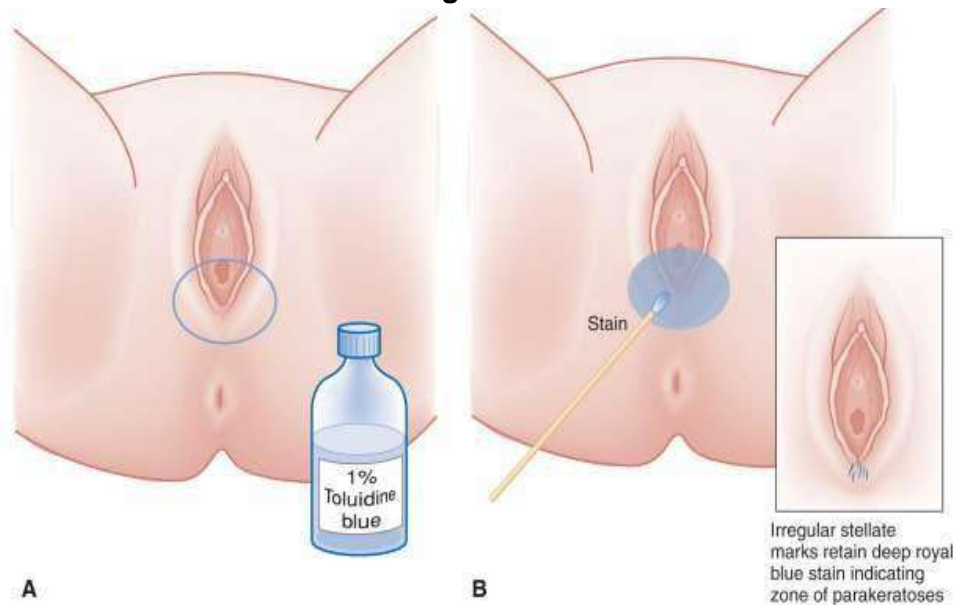
⁴⁵ Crowley, S. (1999). *Sexual assault: The medical-legal examination*. Stanford, CT: Appleton & Lange.

⁴⁶ Lauber, A. A., Souma, M. L. (1982). Use of toluidine blue for documentation of traumatic intercourse. *Obstet. Gynecol.* 60:644-648.

| | | |
|---|------------|------------|
| DOCUMENTO INTERNO GUIA MEDICO LEGAL EVALUACIÓN FISICA DE LA INTEGRIDAD SEXUAL EN PRESUNTAS VICTIMAS DE DELITOS CONTRA LA LIBERTAD SEXUAL | IML/GML-01 | |
| | Versión: | 03 |
| | Página: | 76 de 195 |
| | Fecha: | 14/12/2021 |

adolescentes víctimas de abuso sexual (11-18 años), y de 16.5 a 33% en pacientes pediátricos víctimas de abusos sexuales (0-10 años).⁴⁷

***Es importante recalcar que las muestras (hisopado) de la región vulvar deben haber sido hechas antes del uso de alguna técnica de tinción.**



Tomado de: Marx: Rosen's Emergency Medicine: Concepts and Clinical Practice, 6th ed., Copyright © 2006 Mosby, Inc.

EXAMEN DE LA REGIÓN GENITAL EN CASO DE CUNNILINGUS Y ANILINGUS:

Cunnilingus (cunnilinctus): Es la actividad sexual en la que los genitales femeninos, son lamidos, succionados o frotados por los labios y/o la lengua.

Anilingus (analingus o "beso negro"): es la actividad sexual en la que el ano, es lamido, succionado o frotado por los labios y/o la lengua.

* En los dos casos, el roce de la lengua con el borde superior de los incisivos inferiores durante el cunnilingus o anilingus puede causar ulceración del frenillo lingual, que se resuelve por completo en 7 días.⁴⁸

EXAMEN DE LOS ORGANOS GENITALES INTERNOS FEMENINOS:

El examen de los órganos genitales internos se realiza estrictamente en pacientes tributarias al examen, con ayuda del espéculo vaginal, en el caso de sospecha de lesiones internas en el conducto vaginal o cérvix, con la finalidad de descartar hemorragia, gestación, aborto, infección pélvica, u otros.

⁴⁷ McCauley, J., Guzinski, G., Welch, R., Gorman, R., Osmers, F. (1987). Toluidine blue in the corroboration of rape in adult victim. Am. J. Emerg. Med. 5:105-108.

⁴⁸ Mader, C. L. Lingual frenulum ulcer resulting from orogenital sex. J. Am. Dent. Assoc. 103:888-890, 1981.

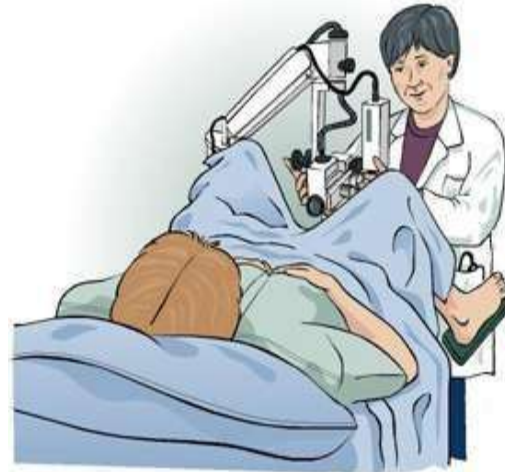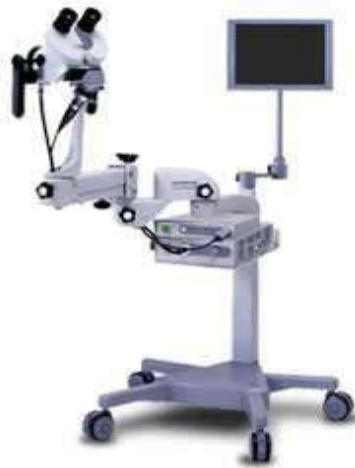| | | |
|--|-------------------|-------------------|
| <p style="text-align: center;">DOCUMENTO INTERNO</p> <p style="text-align: center;">GUIA MEDICO LEGAL</p> <p style="text-align: center;">EVALUACIÓN FISICA DE LA INTEGRIDAD SEXUAL EN PRESUNTAS VICTIMAS DE DELITOS CONTRA LA LIBERTAD SEXUAL</p> | IML/GML-01 | |
| | Versión: | 03 |
| | Página: | 77 de 195 |
| | Fecha: | 14/12/2021 |

EXAMEN CON COLPOSCOPIO

Al igual como se verá en la parte correspondiente a la región anal, el uso del Colposcopio para la visualización de la región genital provee considerables ventajas sobre la sola observación simple con el ojo humano porque:

Magnifica el área observada (con los signos y hallazgos correspondientes).

- Provee una mejor iluminación (propia del equipo).
- Puede ser usado con una cámara fotográfica para perennizar los hallazgos.
- Puede ser usado con una videocámara, perennizándose de esta manera los hallazgos y los cambios de los mismos durante la evaluación dinámica de los genitales y de la región anal, para futuras visualizaciones por la autoridad competente, evitándose de esta manera la re-victimización de la víctima.



Está descrito, que el uso del Colposcopio incrementa la frecuencia de hallazgos de lesiones genitales a 64 – 87%, correspondiendo los más altos porcentajes a los hallazgos realizados con el uso conjunto de alguna técnica de tinción y colposcopia.^{49, 50, 51, 52, 53}

PERENNIZACIÓN DE LOS HALLAZGOS

Los hallazgos físicos son la mejor evidencia. De ahí la importancia de registrarlos con una descripción detallada de sus características, ubicación, etc., en los anexos

⁵⁰ Jones, J. S., Rossman, L., Wynn, B. N., Dunnuck, C., & Schwartz, N. (2003). Comparative analysis of adult versus adolescent sexual assault: Epidemiology and patterns of anogenital injury. *Academic Emergency Medicine: Official Journal of the Society for Academic Emergency Medicine*, 10(8), 872-877.

⁵¹ Sachs, C. J., & Chu, L. D. (2002). Predictors of genitorectal injury in female victims of suspected sexual assault. *Academic Emergency Medicine: Official Journal of the Society for Academic Emergency Medicine*, 9(2), 146-151.

⁵² Slaughter, L., & Brown, C. R. (1992). Colposcopy to establish physical findings in rape victims. *American Journal of Obstetrics and Gynecology*, 166(1 Pt 1), 83-86.

⁵³ Slaughter, L., Brown, C. R., Crowley, S., & Peck, R. (1997). Patterns of genital injury in female sexual assault victims. *American Journal of Obstetrics and Gynecology*, 176(3), 609-616.



| | | |
|---|-------------------|-------------------|
| DOCUMENTO INTERNO | IML/GML-01 | |
| | Versión: | 03 |
| | Página: | 78 de 195 |
| GUIA MEDICO LEGAL | Fecha: | 14/12/2021 |
| EVALUACIÓN FISICA DE LA INTEGRIDAD SEXUAL EN PRESUNTAS VICTIMAS DE DELITOS CONTRA LA LIBERTAD SEXUAL | | |

correspondientes del Informe Pericial. La perennización debe contar con la aprobación de la (del) examinada (o). Se puede emplear:

Diagramas:

Se utilizarán diagramas de las áreas topográficas para ilustrar los hallazgos del examen clínico-forense mediante (dibujos).

Fotografías:

- Para garantizar la calidad de las fotografías se debe contar con un adecuado equipo fotográfico (de preferencia cámara digital para su registro y obtención oportuna). Asegurar una adecuada fuente de luz en lo posible de origen natural y/o blanca.
- En toda toma fotográfica debe aparecer el número del certificado médico legal, tomando fotos de conjunto, incluyendo un testigo métrico (regla u objeto a comparar).
- El material fotográfico recolectado se dejará con la copia del dictamen pericial y se archivará en la institución, bajo cadena de custodia.
- En el ítem de Observaciones del sistema informático, se consignará la toma de las fotografías y se informará que el material fotográfico se encuentra a disposición de la autoridad y/o del personal médico autorizado.
- Se debe cumplir con las normas establecidas en la Guía para la toma de fotografías del Instituto de Medicina Legal.

Video:

De ser posible, se deberá grabar en video las pericias realizadas y se rotulará con el número del certificado médico legal y la fecha en que se realizó.

SOLICITUD DE EXÁMENES AUXILIARES O INTERCONSULTAS:

- Los exámenes auxiliares solicitados se deben consignar en el respectivo ítem o bien en el ítem de observaciones. Se sugiere no consignarlos en las conclusiones.
- Los exámenes auxiliares e interconsultas son las pruebas complementarias o evaluaciones especializadas realizadas por profesionales médicos especialistas, en la búsqueda de confirmar o descartar una sospecha clínica o presunción diagnóstica, mediante la evidencia científica, para la conclusión con un diagnóstico exacto del caso.
- Se le entregará al usuario el formato de solicitud de exámenes auxiliares, indicando el nombre de la persona, el tipo de examen, la fecha y el sello y firma del médico solicitante.
- El médico debe colocar en el sistema o software, el examen auxiliar solicitado, precisando la motivación y los argumentos a descartar, por ejemplo:



| | | | |
|--|---|-------------------|------------|
| | DOCUMENTO INTERNO | IML/GML-01 | |
| | GUIA MEDICO LEGAL | Versión: | 03 |
| | EVALUACIÓN FÍSICA DE LA INTEGRIDAD SEXUAL EN PRESUNTAS VÍCTIMAS DE DELITOS CONTRA LA LIBERTAD SEXUAL | Página: | 79 de 195 |
| | | Fecha: | 14/12/2021 |

- “Se toma muestra de contenido vaginal y/o anal para examen espermatoológico (búsqueda de espermatozoides, fosfatasa ácida prostática y PSA)
- “Se toma muestra de la región vestibular y perianal para el examen espermatoológico (búsqueda de espermatozoides, fosfatasa ácida prostática y PSA)
- “Se envía elemento piloso (n) hallado(s) en la región **XXX** y otros indubitados de la región **XXX**, de la persona examinada, para su comparación y descripción tricológica por el departamento de biología forense”
- “Se envía hisopado de cavidad oral para examen espermatoológico (búsqueda de espermatozoides, fosfatasa ácida prostática y PSA).
- “Se solicita examen químico toxicológico y/o de dosaje etílico por el laboratorio de medicina legal”
- “Para poder pronunciarme sobre las lesiones extragenitales descritas, solicito radiografía e informe radiológico de huesos propios de la nariz”.
- Al usuario se le debe explicar, según el caso, si deberá realizar o no un pago adicional por concepto de Post-facto, a efectuarse en el Banco de la Nación, según la tasa correspondiente.
- Si el usuario no pudiera realizarse el examen auxiliar solicitado, deberá llenar y firmar el formato correspondiente de exoneración de responsabilidad médico legal, para que el médico legista pueda pronunciarse únicamente con los hallazgos clínicos médicos forenses.

DERIVACIONES:

Una vez terminada la evaluación médica, el perito evaluador deberá proporcionar información y orientar a las usuarias respecto a:

- a) De acuerdo con la ley 30364 y su reglamento, las UML del IMLCF deben cumplir con los siguientes requerimientos:
 - a.1. La entrega del kit de emergencia según la disponibilidad de recursos humanos RRHH, logística, infraestructura, cadena de custodia, etc.
 - a.2. Prescribir anticoncepción oral de emergencia (AOE) según sea el caso, dependiendo de la disponibilidad de la UML donde se realiza el examen.
 - a.3. Las presuntas víctimas tienen derecho a recibir información sobre los riesgos de contraer infecciones de transmisión sexual (ITS), VIH, embarazo no deseado.



| | | | |
|--|---|-------------------|-------------------|
| | DOCUMENTO INTERNO | IML/GML-01 | |
| | GUIA MEDICO LEGAL | Versión: | 03 |
| | EVALUACIÓN FÍSICA DE LA INTEGRIDAD SEXUAL EN PRESUNTAS VÍCTIMAS DE DELITOS CONTRA LA LIBERTAD SEXUAL | Página: | 80 de 195 |
| | | Fecha: | 14/12/2021 |

- a.4. La entrega de vacunas o antirretrovirales, cuando se cumpla con los recursos señalados en el ítem a.1.
- b) Información y referencia a IPRESS para la atención de su emergencia / urgencia sanitaria.
- c) Consejería y referencia a Programa de Control de Enfermedades de Transmisión Sexual y Sida (PROCETSS).
- d) Información y referencia a EESS públicos y/o privados para la evaluación y apoyo psicológico correspondiente.

Información de cómo acceder al servicio de la Unidad de Víctimas y Testigos o de las Instituciones que pueden brindarles ayuda profesional en el área de su localidad.

CONCLUSIONES MÉDICO LEGALES EN LOS CASOS DE EVALUACIÓN DE LA REGIÓN GENITAL:

EN LOS CASOS DE EVALUACIÓN DE LA REGIÓN GENITAL FEMENINA:

Las conclusiones médico legales se enuncian integrando la interpretación clínica de los hallazgos anatómicos de la región anogenital en el contexto médico forense:

1. No permite el examen médico legal:

Cuando la persona a evaluar (mayor o menor de edad), toma la decisión informada de no ser examinada.

2. No presenta desgarro himeneal:

Ausencia de desgarro (s) himeneal (es)*

** Esta conclusión es equivalente a **No presenta signos de Desfloración himeneal.***

3. No presenta desgarro himeneal, pero presenta lesiones traumáticas recientes en genitales externos:

Ausencia de desgarro himeneal, pero con presencia de lesiones traumáticas recientes en la región genital**

** En ausencia de desgarro himeneal, puede presentar: erosión, equimosis, congestión, y/o tumefacción etc., en la región genital externa: en cara externa del himen, en mucosa vestibular, en horquilla vestíbulooperineal, en periné, en labios menores y en labios mayores.

4. Presenta desgarro(s) himeneal(es) reciente(s) con / sin lesiones traumáticas recientes en región genital externa y/o interna:

Presencia de desgarro (s) himeneal (es) reciente (s), con:



| | | | |
|--|---|-------------------|------------|
| | DOCUMENTO INTERNO | IML/GML-01 | |
| | GUIA MEDICO LEGAL | Versión: | 03 |
| | EVALUACIÓN FISICA DE LA INTEGRIDAD SEXUAL EN PRESUNTAS VICTIMAS DE DELITOS CONTRA LA LIBERTAD SEXUAL | Página: | 81 de 195 |
| | | Fecha: | 14/12/2021 |

✓ **Presencia de lesiones traumáticas recientes en la región genital externa** (erosión – solución de continuidad, equimosis, congestión, tumefacción etc. en la región genital externa: en cara externa del himen, en mucosa vestibular, en horquilla vestibuloperineal, en periné, en labios menores y en labios mayores).

✓ **Presencia de lesiones traumáticas recientes en la región genital interna** (erosión – solución de continuidad, equimosis, congestión, tumefacción etc.): mucosa vaginal y/o cérvix.

✓ **Presencia de lesiones traumáticas recientes en la región genital externa e interna.**

5. Presenta desgarro(s) himeneal(es) reciente(s) con secuelas (lesiones traumáticas antiguas) en genitales externos:

Presencia de desgarro (s) himeneal (es) reciente (s) con lesiones traumáticas antiguas/secuelas (cicatrices, pérdida antigua de sustancia y/o tejidos, etc.) en la región genital externa: en cara externa de himen, en mucosa vestibular, en horquilla vestibuloperineal, en periné, en labios menores y en labios mayores.

6. Presenta desgarro(s) himeneal(es) antiguo(s):

Presencia de desgarro (s) himeneal (es) antiguo (s).

7. Presenta desgarro(s) himeneal(es) antiguo (s) con / sin lesiones traumáticas recientes en región genital externa y/o interna:

Presencia de desgarro (s) himeneal (es) antiguo (s), con:

✓ **Presencia de lesiones traumáticas recientes en la región genital externa** (erosión – solución de continuidad, equimosis, congestión, tumefacción etc. en la región genital externa: en cara externa del himen, en mucosa vestibular, en horquilla vestibuloperineal, en periné, en labios menores y en labios mayores).

✓ **Presencia de lesiones traumáticas recientes en la región genital interna** (erosión – solución de continuidad, equimosis, congestión, tumefacción etc.): mucosa vaginal y/o cérvix.

✓ **Presencia de lesiones traumáticas recientes en la región genital externa e interna.**

8. Presenta signos de Himen Dilatable.

Presencia de himen con características de Himen Dilatable o Himen Distensible, o Extensible, o *Himen Complaciente*), sin desgarros recientes ni antiguos.



| | | | |
|--|---|-------------------|------------|
| | DOCUMENTO INTERNO | IML/GML-01 | |
| | GUIA MEDICO LEGAL | Versión: | 03 |
| | EVALUACIÓN FISICA DE LA INTEGRIDAD SEXUAL EN PRESUNTAS VICTIMAS DE DELITOS CONTRA LA LIBERTAD SEXUAL | Página: | 82 de 195 |
| | | Fecha: | 14/12/2021 |

9. Presenta signos de Himen Dilatado.

Presencia de himen con características de Himen Dilatado o Distendido o Extendido, sin desgarros recientes ni antiguos.

10. Presenta signos de Himen Dilatable / Himen Dilatado con / sin lesiones traumáticas recientes en región genital externa y/o interna:

Presencia de himen con características de Himen Dilatable / Himen Dilatado, con:

✓ **Presencia de lesiones traumáticas recientes en la región genital externa** (erosión – solución de continuidad, equimosis, congestión, tumefacción etc. en la región genital externa: en cara externa del himen, en mucosa vestibular, en horquilla vestibuloperineal, en periné, en labios menores y en labios mayores).

✓ **Presencia de lesiones traumáticas recientes en la región genital interna** (erosión – solución de continuidad, equimosis, congestión, tumefacción etc.): mucosa vaginal y/o cérvix.

✓ **Presencia de lesiones traumáticas recientes en la región genital externa e interna.**

11. Presenta signos de Parto Vaginal Antiguo

Presencia de carúnculas mirtiformes y cicatriz de episiorrafía (medio lateral derecha o izquierda) **sin signos inflamatorios puerperales recientes**, además es necesario integrar la anamnesis así como otros signos clínicos puerperales atróficos como: orificio cervical externo transversal, cloasma gravídico atrófico, hiperpigmentación areolar y de genitales externos atróficos, hipertrofia de pezones y de Tubérculos de Montgomery, presencia de línea bruna abdominal atrófica, presencia de estrías gravídicas atróficas, etc.

12. Presenta signos de Parto Vaginal Antiguo con lesiones traumáticas recientes en región genital externa y/o interna:

Presencia de signos de parto vaginal antiguo, con:

✓ **Presencia de lesiones traumáticas recientes en la región genital externa** (erosión – solución de continuidad, equimosis, congestión, tumefacción etc. en la región genital externa: en cara externa del himen, en mucosa vestibular, en horquilla vestibuloperineal, en periné, en labios menores y en labios mayores).

✓ **Presencia de lesiones traumáticas recientes en la región genital interna** (erosión – solución de continuidad, equimosis, congestión, tumefacción etc.): mucosa vaginal y/o cérvix.



| | | | |
|--|---|-------------------|-------------------|
| | DOCUMENTO INTERNO | IML/GML-01 | |
| | GUIA MEDICO LEGAL | Versión: | 03 |
| | EVALUACIÓN FISICA DE LA INTEGRIDAD SEXUAL EN PRESUNTAS VICTIMAS DE DELITOS CONTRA LA LIBERTAD SEXUAL | Página: | 83 de 195 |
| | | Fecha: | 14/12/2021 |

✓ **Presencia de lesiones traumáticas recientes en la región genital externa e interna.**

13. Presenta signos de Parto Vaginal Reciente.

Presencia de carúnculas mirtiformes y herida de episiorrafía (medio lateral derecha o izquierda), **con signos inflamatorios puerperales recientes**, además es necesario integrar la anamnesis así como otros signos clínicos puerperales recientes como: loquios, laceraciones o desgarros en el cérvix, orificio cervical externo transversal, cloasma gravídico, hiperpigmentación areolar y de genitales externos brillantes, dolor con hipertrofia de pezones y/o de tubérculos de Montgomery y/o galactorrea a la presión digital de mamas, presencia de línea bruna abdominal brillante, estrías gravídicas brillantes, etc.

14. Presenta signos de Parto Vaginal Reciente con lesiones traumáticas recientes en región genital externa y/o interna:

Presencia de signos de parto vaginal reciente, con:

✓ **Presencia de lesiones traumáticas recientes en la región genital externa** (erosión – solución de continuidad, equimosis, congestión, tumefacción etc. en la región genital externa: en cara externa del himen, en mucosa vestibular, en horquilla vestibuloperineal, en periné, en labios menores y en labios mayores).

✓ **Presencia de lesiones traumáticas recientes en la región genital interna** (erosión – solución de continuidad, equimosis, congestión, tumefacción etc.): mucosa vaginal y/o cérvix.

✓ **Presencia de lesiones traumáticas recientes en la región genital externa e interna.**


15. Presenta signos de Vulvovaginitis:

Por la presencia de cuadro clínico o signos inflamatorios en genitales externos (congestión, tumefacción, edema, “erosiones o laceraciones”, “flujo vaginal o leucorrea” con mal olor). Sugerir la evaluación y tratamiento por la especialidad médica respectiva.

16. Presenta signos de Infección de Transmisión Sexual (ITS):

Por la presencia de cuadro clínico o lesiones de tipo venéreo (Condilomas, Verrugas, Úlceras Genitales, “flujo vaginal o leucorrea”, ganglio inguinal crecido y/o ulcerado, etc.). Sugerir la evaluación y tratamiento por la especialidad médica respectiva.



| | | | |
|---|---|-------------------|-------------------|
|  | DOCUMENTO INTERNO | IML/GML-01 | |
| | GUIA MEDICO LEGAL | Versión: | 03 |
| | EVALUACIÓN FISICA DE LA INTEGRIDAD SEXUAL EN PRESUNTAS VICTIMAS DE DELITOS CONTRA LA LIBERTAD SEXUAL | Página: | 84 de 195 |
| | | Fecha: | 14/12/2021 |

II.2 ESTUDIO MEDICO LEGAL DE GENITALES MASCULINOS



| | | | |
|--|---|-------------------|-------------------|
| | DOCUMENTO INTERNO | IML/GML-01 | |
| | GUIA MEDICO LEGAL | Versión: | 03 |
| | EVALUACIÓN FÍSICA DE LA INTEGRIDAD SEXUAL EN PRESUNTAS VÍCTIMAS DE DELITOS CONTRA LA LIBERTAD SEXUAL | Página: | 85 de 195 |
| | | Fecha: | 14/12/2021 |

EXAMEN DE LA REGIÓN GENITAL MASCULINA:

Anatomía genital masculina:

El pene:

Es el órgano sexual masculino compuesto por tres cuerpos cavernosos de tejido eréctil distensible a través de uno de los cuales pasa la uretra. Es una estructura cilíndrica con capacidad para estar flácida o erecta.

Una erección ocurre cuando los tres cuerpos cavernosos se distienden a medida que la sangre ingresa dentro de ellos. Dos cámaras se denominan cuerpos cavernosos, que absorben la mayor parte de la sangre. La tercera cámara, el cuerpo esponjoso, alberga a la uretra. El glándulo del pene es la expansión del cuerpo esponjoso conformando la cabeza del pene, que está cubierto por el prepucio, que le permite expandirse libremente durante una erección.

El glándulo tiene una configuración externa cónica con un vértice u orificio del meato uretral y una base a modo de relieve circular y saliente llamado corona del glándulo.

La corona del glándulo es el borde redondeado y prominente del glándulo en la porción distal del cuerpo del pene. Es la parte más sensible del glándulo. El frenillo es un pequeño pliegue de membrana que une el prepucio a la superficie ventral central de la corona.

El meato uretral:

Es un orificio en forma de hendidura ubicada en el glándulo, por donde se elimina la orina y los productos seminales.

El prepucio:

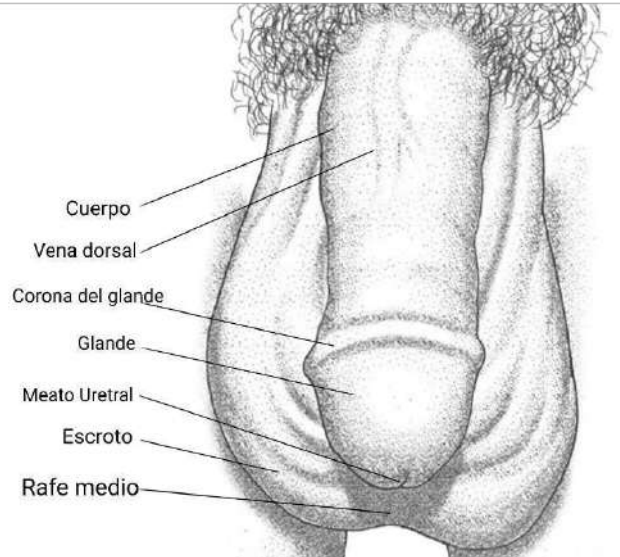El prepucio se adhiere al glándulo hasta que el niño tiene entre 5 y 15 años de edad. Algunas culturas circuncidarán el prepucio para que el glándulo quede expuesto por motivos religiosos, también se puede circuncidar por motivos de salud e higiene.

El escroto:

Es la bolsa que contiene los testículos y el epidídimo.



| | | |
|--------------------------|---|--------------------------|
| DOCUMENTO INTERNO | IML/GML-01 | |
| | GUÍA MÉDICO LEGAL | Versión: 03 |
| | EVALUACIÓN FÍSICA DE LA INTEGRIDAD SEXUAL EN PRESUNTAS VÍCTIMAS DE DELITOS CONTRA LA LIBERTAD SEXUAL | |
| | Página: 86 de 195 | Fecha: 14/12/2021 |



Pubertad y variaciones en el desarrollo sexual principal:

No existe consenso con respecto al mejor método para realizar la medición antropométrica de los genitales masculinos, incluso existe gran variabilidad entre los signos para definir el inicio de la pubertad o los diferentes estadios de desarrollo según criterios de Tanner, actualmente existen recomendaciones a efectos de validar y consensuar una metodología.

El primer signo de pubertad en el varón es el agrandamiento de los testículos a una edad media de 9,5 años. El tamaño de los testículos es el método más preciso para evaluar la pubertad masculina.

La duración promedio de la pubertad es de 2,5 a 3 años, con progresión desde la formación de esperma hasta la eyaculación y la fertilidad.

Durante la pubertad el pene crece en longitud y aparece vello púbico en su base, pudiendo apreciarse en el pene pápulas rosadas nacaradas. A continuación, crece el vello axilar, se produce el crecimiento óseo y finalmente aumenta la masa muscular.

Examen de la región suprapúbica:

Se inspecciona el área suprapúbica en busca de erupciones, lesiones, foliculitis, cicatrices, nódulos, protuberancias o marcas de excoriaciones, y búsqueda de indicios o evidencias de interés criminalístico- Si el vello púbico obstruye la inspección, será necesario separar durante el examen.

Examen del pene:

Posición: Puede realizarse con el evaluado de pie o en decúbito dorsal.



| | | |
|---|-------------------|-------------------|
| DOCUMENTO INTERNO | IML/GML-01 | |
| | Versión: | 03 |
| | Página: | 87 de 195 |
| GUIA MEDICO LEGAL | Fecha: | 14/12/2021 |
| EVALUACIÓN FÍSICA DE LA INTEGRIDAD SEXUAL EN PRESUNTAS VÍCTIMAS DE DELITOS CONTRA LA LIBERTAD SEXUAL | | |

Inspección

- 1 Revisar la piel alrededor de la base del pene en busca de excoriaciones o inflamación, también inspeccionar el vello púbico.
- 2 Inspeccionar la piel, el prepucio (si está presente) y el glande.
- 3 Retraer el prepucio (o solicitar al examinado que lo retraiga)
 - 3.1 Ante la presencia de esmegma o secreciones del glande, debe valorarse la necesidad de toma de muestras.
 - 3.2 No retraer el prepucio si es doloroso / apretado.
- 4 Observar, documentar, describir cualquier ulceración, cicatriz, nódulo o signo de inflamación.
- 5 Observar la ubicación del meato uretral, describir lesiones, presencia de secreciones: Tomar nota de si está más o menos en la parte superior del pene (conocida como epispadias) o, en su parte inferior (hipospadias). Comprobar si hay secreción lechosa evidente que sugiera uretritis, una afección causada con mayor frecuencia por las infecciones de transmisión sexual Gonorrea y Clamidia.
- 6 Comprimir el glande suavemente entre el dedo índice y el pulgar para abrir el meato uretral e inspeccionar la secreción.
- 7 Si el paciente informa un historial de secreción, comprimir suavemente el eje del pene desde la base hasta el glande (puede pedirle al paciente que haga esto)
 - 7.1 Tenga listo hisopos, portaobjetos de vidrio.

Palpación

1. Palpar el eje del pene entre el pulgar y los dos primeros dedos.
2. Observar cualquier dolor a la palpación, induración u otras anomalías.

Técnica para el examen del escroto y testículos:

Posición: El peritado debe estar de pie frente al examinador.

Inspección

1. Inspeccionar la piel del escroto y observe la posición de los testículos.
 - a. Levantar el escroto para visualizar la superficie posterior
 - b. En general, el testículo izquierdo se encuentra un poco más abajo en el escroto que el derecho.
2. Tener en cuenta cualquier tumefacción, bultos, erupciones o pérdida de arrugas.

Palpación

1. Los testículos son extremadamente sensibles y deben manipularse con cuidado.
2. Calentar las manos antes de palpar
 - a. Una causa común de un testículo no descendido es la frialdad de las manos de los examinadores.



DOCUMENTO INTERNO

IML/GML-01

GUIA MEDICO LEGAL

Versión: 03

EVALUACIÓN FÍSICA DE LA INTEGRIDAD SEXUAL EN PRESUNTAS VÍCTIMAS DE DELITOS CONTRA LA LIBERTAD SEXUAL

Página: 88 de 195

Fecha: 14/12/2021

3. Con el pulgar y los dos primeros dedos, palpar cada testículo, epidídimo, cordón espermático y anillo externo.

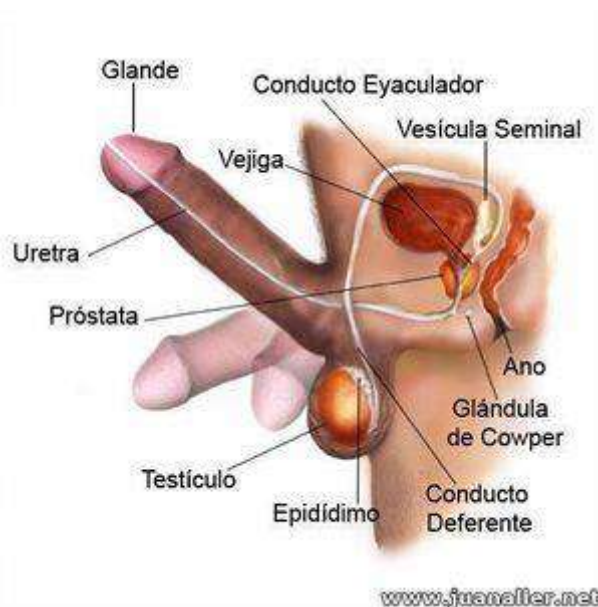
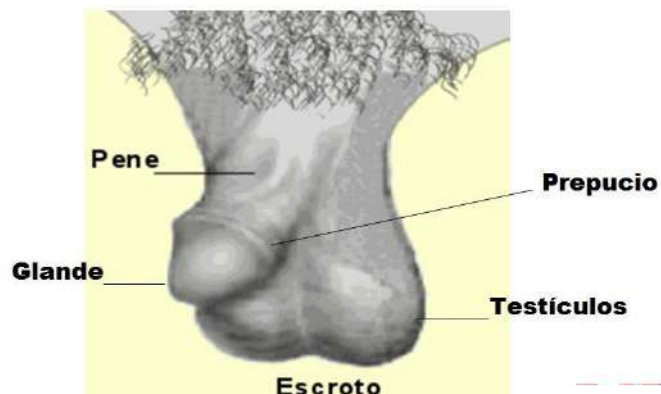
El contenido debe deslizarse fácilmente. Las anomalías dentro del saco escrotal son hidroceles y hernias. Una hidrocele es una acumulación de líquido que rodea los testículos y que puede transluminarse. Los hidroceles pueden ocurrir a cualquier edad. Una hernia es una porción del intestino que sobresale hacia el saco escrotal. Una hernia no se translumina, pero es posible auscultar los ruidos intestinales.

4. El epidídimo se encuentra en la superficie posterior superior del testículo y es de consistencia blanda.

5. Observar el tamaño, la forma, la consistencia, la sensibilidad, la presencia de nódulos, venas dilatadas, engrosamiento u otras anomalías.

6. Palpar cada cordón espermático (incluidos los conductos deferentes) desde el epidídimo hasta el anillo inguinal superficial

7. Notar cualquier nódulo o tumefacción.



www.juanalier.net



| | | |
|---|-------------------|-------------------|
| DOCUMENTO INTERNO | IML/GML-01 | |
| | Versión: | 03 |
| | Página: | 89 de 195 |
| GUIA MEDICO LEGAL | Fecha: | 14/12/2021 |
| EVALUACIÓN FÍSICA DE LA INTEGRIDAD SEXUAL EN PRESUNTAS VÍCTIMAS DE DELITOS CONTRA LA LIBERTAD SEXUAL | | |

CONCLUSIONES MÉDICO LEGALES EN LOS CASOS DE EVALUACIÓN DE LA REGIÓN GENITAL:

EN LOS CASOS DE EVALUACIÓN DE LA REGIÓN GENITAL MASCULINA:

No permite el examen médico legal:

Cuando el examinado no permita la evaluación.

Genitales externos de caracteres morfológicos normales / acordes a su edad cronológica, sin lesiones traumáticas recientes ni antiguas:

Cuando el examinado presenta genitales externos de caracteres normales, sin lesiones traumáticas recientes ni antiguas.

Genitales externos de caracteres morfológicos normales y acordes a su edad cronológica, con lesiones traumáticas recientes:

Cuando el examinado presenta genitales externos de caracteres normales, con lesiones traumáticas recientes (mordeduras, excoriaciones, erosiones del prepucio y/o surco balanoprepucial, desgarros del frenillo, meatitis, uretritis, congestión, equimosis, tumefacción, hematomas, desgarros, “fractura del pene”, etc.).

Genitales externos de caracteres morfológicos normales / acordes a su edad cronológica, con secuelas de lesiones traumáticas antiguas:

Cuando el examinado presenta genitales externos de caracteres normales, con secuelas de lesiones traumáticas antiguas (cicatrices de circuncisión, de vasectomía, de mordedura, de desgarros, de amputación, etc.).

Genitales externos de caracteres morfológicos anormales con / sin lesiones traumáticas recientes:

Cuando el examinado presenta genitales externos de caracteres anormales (anomalías o malformaciones congénitas - epispadias, hipospadias, microfalo, criptorquidia, etc., - o adquiridas - Enfermedad de Peyronie, Balanitis Xerótica Obliterante, Fimosis, tatuajes y piercings), con:

- Presencia de lesiones traumáticas recientes (mordeduras, excoriaciones, erosiones del prepucio y/o surco balanoprepucial, desgarros del frenillo, meatitis, uretritis, congestión, equimosis, tumefacción, hematomas, desgarros, “fractura del pene”, etc.).
- Ausencia de lesiones traumáticas recientes.



| | | | |
|--|---|-------------------|-------------------|
| | DOCUMENTO INTERNO | IML/GML-01 | |
| | GUIA MEDICO LEGAL | Versión: | 03 |
| | EVALUACIÓN FISICA DE LA INTEGRIDAD SEXUAL EN PRESUNTAS VICTIMAS DE DELITOS CONTRA LA LIBERTAD SEXUAL | Página: | 90 de 195 |
| | | Fecha: | 14/12/2021 |

Genitales externos de caracteres morfológicos anormales con / sin secuelas de lesiones traumáticas antiguas:


Cuando el examinado presenta genitales externos de caracteres anormales (anomalías ó malformaciones congénitas - epispadias, hipospadias, microfalo, criptorquidia, etc., - ó adquiridas - Enfermedad de Peyronie, Balanitis Xerótica Obliterante, Fimosis, tatuajes y piercings), con:

- Presencia de secuelas de lesiones traumáticas antiguas (cicatrices de circuncisión, de vasectomía, de mordedura, de desgarros, de amputación, con dispositivos o cuerpos extraños en la base del pene y/o escroto, tales dispositivos pueden dar lugar a traumatismos genitales locales y distales - síndrome del torniquete del pene -, etc.).
- Ausencia de secuelas de lesiones traumáticas antiguas.

Presenta signos de Infección de Transmisión Sexual (ITS):

Por la presencia de cuadro clínico ó lesiones de tipo venéreo (Condilomas, Verrugas, Úlceras Genitales, “flujo uretral purulento”, ganglio inguinal crecido y/o ulcerado, etc.). Sugerir la evaluación y tratamiento por la especialidad médica respectiva.



| | | | |
|---|---|-------------------|-------------------|
|  | DOCUMENTO INTERNO | IML/GML-01 | |
| | GUIA MEDICO LEGAL | Versión: | 03 |
| | EVALUACIÓN FISICA DE LA INTEGRIDAD SEXUAL EN PRESUNTAS VICTIMAS DE DELITOS CONTRA LA LIBERTAD SEXUAL | Página: | 91 de 195 |
| | | Fecha: | 14/12/2021 |

II.3. ESTUDIO MEDICO LEGAL DE LA REGION ANAL



| | | |
|---|-------------------|-------------------|
| DOCUMENTO INTERNO | IML/GML-01 | |
| | Versión: | 03 |
| | Página: | 92 de 195 |
| GUIA MEDICO LEGAL | Fecha: | 14/12/2021 |
| EVALUACIÓN FÍSICA DE LA INTEGRIDAD SEXUAL EN PRESUNTAS VÍCTIMAS DE DELITOS CONTRA LA LIBERTAD SEXUAL | | |

ESTUDIO DE LA REGIÓN ANAL:

ANO Y MARGEN ANAL:

Eduardo Vargas Alvarado nos afirma lo siguiente: “Debe recordarse que el ano es parte del área genital, para efectos médico legales”⁵⁴.

El ano no se refiere a una estructura anatómica real, sino a la apertura del extremo externo del canal anal, que forma una hendidura de disposición anteroposterior a la cual convergen los “pliegues radiados”; la piel que rodea el ano inmediatamente se conoce como el margen anal ó perianal; debido a que el ano puede invertirse o evertirse con la contracción y relajación de los esfínteres anales y músculos del suelo pélvico, el margen anal/perianal no es un punto de referencia fijo, identificable.⁵⁵

Por tanto, el área perianal está mal definida anatómicamente, representa un área aproximadamente circular que incluye los pliegues de la piel que rodea el ano. Está cubierto por piel que a menudo está hiperpigmentada en comparación con la piel de las nalgas, aunque esto varía con la edad y el origen étnico.⁵⁶

CANAL ANAL O CONDUCTO ANAL:

El Conducto anal es un canal anatómico, que inicia a nivel del ano y termina a nivel de la línea dentada. La longitud media del canal anal anatómico en adultos (rango de edad 18-90 años) es de 2,1cm, con un rango de 1,4-3,8cm en hombres y 1.0 a 3.2cm en las mujeres.^{57,58}

Esquemáticamente, el conducto anal se puede describir como un conducto o cilindro conformado por dos tubos concéntricos de músculo y unas capas de músculo longitudinal entre ellos.

El tubo interno corresponde a la capa circular de músculo liso del intestino que, en su porción final, a nivel del anillo anorrectal, se hipertrofia notablemente y constituye el *esfínter interno*. El tubo externo está formado por músculo esquelético, voluntario y constituye el *esfínter externo*.

Finalmente, muchas fibras musculares cubren la porción inferior del esfínter externo insertándose en la piel perianal y produciendo la constricción del borde anal, de cuyo

⁵⁴ Texto de Medicina Legal por Eduardo Vargas Alvarado, Año 1999, Pág.: 258

⁵⁵ Royal College of Physicians. Glossary of terms. In: Physical Signs of Sexual Abuse in Children. RCP, London, UK, pp. 67–68, 1997.

⁵⁶ Girardin, B. W., Faugno, D. K., Seneski, P. C., Slaughter, L., Whelan, M. Anatomy and the human sexual response. In: Color Atlas of Sexual Assault. Mosby, St. Louis, MO, pp. 14–16, 1997.

⁵⁷ Nivatovongs, S., Stern, H. S., Fryd, D. S. The length of the anal canal. Dis. Colon Rectum. 24:600–611, 1981.

⁵⁸ Goligher, J. Surgical anatomy and physiology of the anus, rectum and colon. In: Surgery of the Anus, Rectum and Colon, 5th Ed. Baillière Tindall, London, UK, p. 15, 1984.



| | | |
|---|-------------------|-------------------|
| DOCUMENTO INTERNO GUIA MEDICO LEGAL EVALUACIÓN FISICA DE LA INTEGRIDAD SEXUAL EN PRESUNTAS VICTIMAS DE DELITOS CONTRA LA LIBERTAD SEXUAL | IML/GML-01 | |
| | Versión: | 03 |
| | Página: | 93 de 195 |
| | Fecha: | 14/12/2021 |

contorno parten de forma radiada cierto número de pliegues (algunos autores afirman que son en número de 33), llamados “*pliegues perianales*” ó “*pliegues anales*”.

El recubrimiento del canal anal consta de dos partes, **una parte superior**: cuyos límites están marcados por una línea imaginaria que pasa por el borde de las válvulas anales o semilunares del recto, denominada “*línea pectínea*” o *línea anorectal* o línea interna⁵⁹. En su tercio superior, por encima de la *línea pectínea*, el conducto está revestido de mucosa.

En los dos tercios inferiores, el conducto anal está revestido por epitelio escamoso no queratinizado, de color salmón rosado y es sensible al tacto, dolor, calor, y frío,⁶⁰ carente de glándulas sudoríparas y de pelo, muy adherido al tejido subyacente, rico en terminaciones nerviosas sensitivas especializadas, **y una parte inferior**: que coincide con la zona en que el revestimiento del ano se continúa con la piel del perineo⁶¹, denominada “*margen del ano*” ó “*borde anal*”, y la línea imaginaria que la delimita del conducto anal ha sido llamada “*ano-perineal*”, o “*línea blanca*”, o “*línea anocutánea*” o “*línea externa*”, y hacia fuera en la región perianal, esta capa adquiere una coloración más pigmentada. La piel que rodea el orificio anal se diferencia de las partes vecinas porque es más fina, más rosada y lisa y está desprovista de pelos⁶²

El canal anal quirúrgico se divide en dos zonas diferentes desde o punto de vista embrionario (diferentes orígenes), histológico, sensitivo y de segmentación vasculolinfática.

a. La zona transicional: mitad superior del canal anal (1,5cm de longitud) que va desde el anillo anorrectal hasta la línea pectínea. Posee un epitelio cilíndrico modificado, transicional entre la mucosa cilíndrica recta y escamosa estratificada anal. En esta zona se forma de 6 a 14 pliegues verticales aproximadamente, denominados columnas anales o de Morgagni que confluyen en su base formando válvulas anales, el conjunto de válvulas anales forma una línea ondulada (línea pectínea) que constituye el margen superior del epitelio escamoso.

b. Zona Cutánea: mitad inferior del canal anal (1,5cm de longitud) que va desde la línea pectínea hasta el surco inter-esfintérico. Recubierta por piel modificada, desprovista de pelos y glándulas.

RECTO:

El recto es un tubo muscular, que se extiende desde la zona transitoria anal hasta el colon sigmoide, mide en promedio 15.8 cm de largo. Está recubierto por mucosa intestinal típica y es de color rojo vivo. El recto tiene sensibilidad mal definida.

⁵⁹ Texto de Medicina Legal, por Emilio Federico Pablo Bonnet, Año 1967, Pág.: 359

⁶⁰ Fenger, C. Anal canal. In: Sternberg, S. S., ed., Histology for Pathologists, 2nd Ed., Lippincott-Raven, Philadelphia, PA, pp. 551–571, 1997.

⁶¹ Texto de Medicina Legal, por Emilio Federico Pablo Bonnet, Año 1967, Pág.: 359

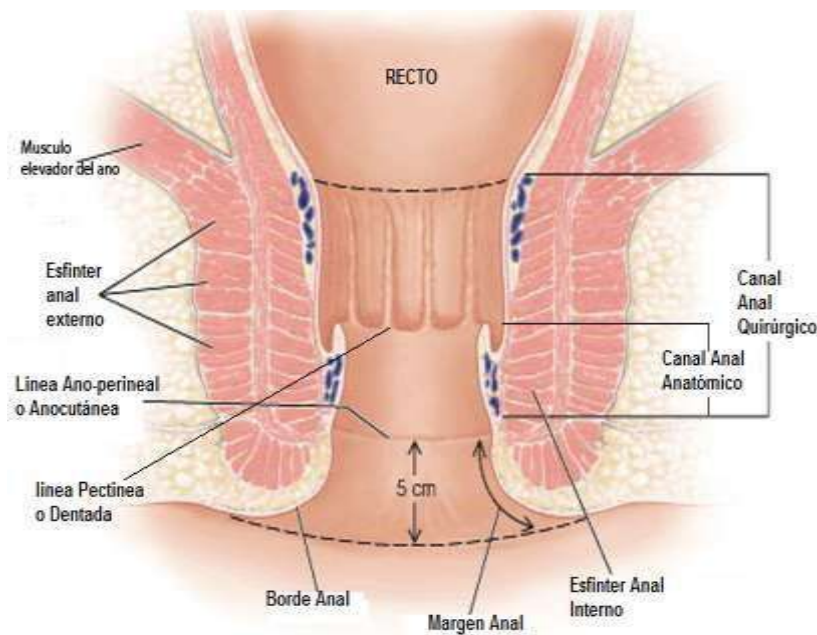
⁶² Texto de Medicina Legal, por Emilio Federico Pablo Bonnet, Año 1967, Pág.: 359

ESFINTER ANAL INTERNO:

Este esfínter es una continuación de la capa muscular circular del recto y se extiende hasta 12.8 mm por debajo de la línea dentada, el esfínter anal interno se encuentra en contracción tónica para que el conducto anal está cerrado. El esfínter interno es inervado por fibras nerviosas autónomas y no están bajo control voluntario.

ESFINTER ANAL EXTERNO:

Este esfínter no solo rodea al esfínter interno, sino que se extiende por debajo de él, terminando en el plano subcutáneo. A pesar de que este esfínter se encuentra en contracción tónica en estado de reposo, esta contracción se supera con una presión firme. Debido a que las fibras musculares predominantes son del tipo de fibras de contracción lenta, la contracción máxima voluntaria del esfínter externo sólo puede mantenerse por aproximadamente 30 segundos a un minuto.^{63, 64}



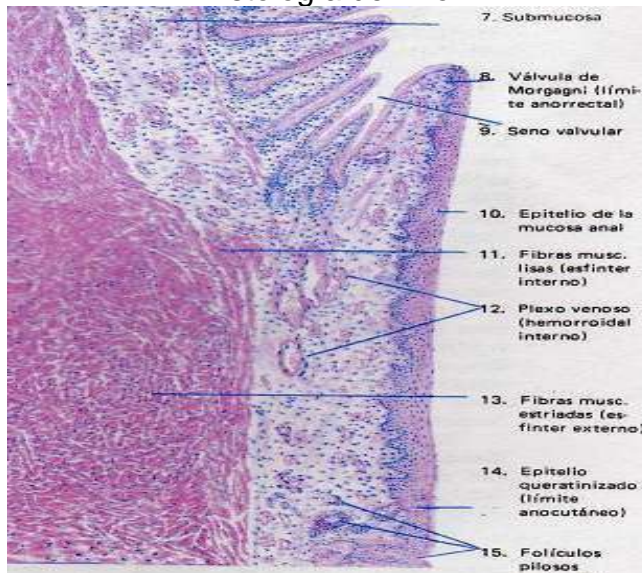
⁶³ Parks, A. G., Porter, N. H., Melzak, J. Experimental study of the reflex mechanism controlling the muscles of the pelvic floor. Dis. Colon Rectum. 5:401– 414, 1962.

⁶⁴ Miles, A. J. G., Allen-Mersh, T. G., Wastell, C. Effect of anoreceptive intercourse on anorectal function. J. R. Soc. Med. 86:144–147, 1993.



| | | | | |
|--|---|-------------------|-------------------|--|
| | DOCUMENTO INTERNO | IML/GML-01 | | |
| | GUIA MEDICO LEGAL | Versión: | 03 | |
| | EVALUACIÓN FÍSICA DE LA INTEGRIDAD SEXUAL EN PRESUNTAS VÍCTIMAS DE DELITOS CONTRA LA LIBERTAD SEXUAL | Página: | 95 de 195 | |
| | | Fecha: | 14/12/2021 | |

Histología de Ano:

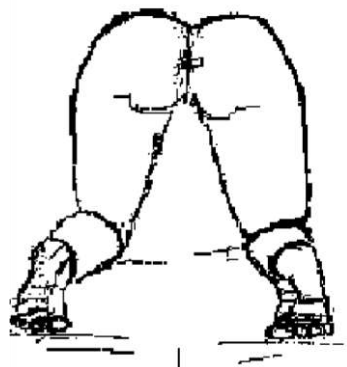
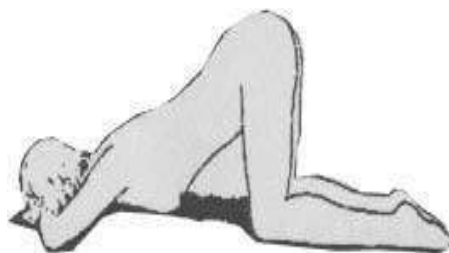

POSICIONES ADECUADAS PARA EL EXAMEN:

PARA EVALUAR LA REGIÓN ANAL EN AMBOS SEXOS:

Posición Genupectoral (En plegaria Mahometana):

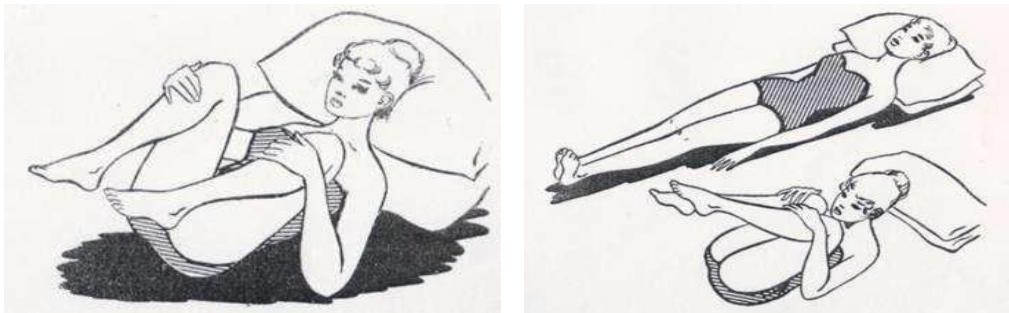
Generalmente utilizada para el examen de la región anal (hombres y mujeres), consiste en que el (la) examinado (a) en decúbito ventral, se arrodilla (separando las mismas) y apoya la región pectoral y frontal a la camilla elevando la región glútea.



| | | |
|---|------------|------------|
| DOCUMENTO INTERNO GUIA MEDICO LEGAL EVALUACIÓN FISICA DE LA INTEGRIDAD SEXUAL EN PRESUNTAS VICTIMAS DE DELITOS CONTRA LA LIBERTAD SEXUAL | IML/GML-01 | |
| | Versión: | 03 |
| | Página: | 96 de 195 |
| | Fecha: | 14/12/2021 |

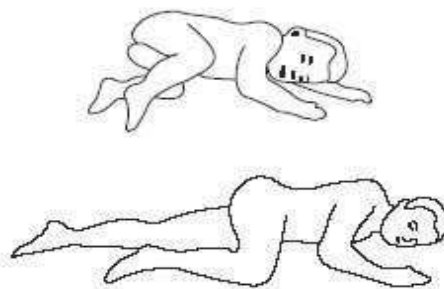
Posición doble flexión de miembros inferiores sobre la región abdominal:

Esta posición suele usarse en casos de infantes o en los casos de pacientes con daños o secuelas neurológicas. (Ver gráfico anterior)



Posición de decúbito lateral o de Sims:

Esta posición suele usarse en los casos de pacientes con daños o secuelas neurológicas (Ver gráfico anterior).



TÉCNICA PARA EVALUAR LA REGIÓN ANAL:

Posición para el examen:

La mayoría de los autores aconsejan, para el examen de la región anal, la posición de “Plegaria Mahometana”, que se prefiere denominar “Posición Genupectoral”. Las lesiones serán consignadas de acuerdo con el cuadrante de un reloj y siguiendo la dirección de las agujas del mismo, es decir, de izquierda a derecha en relación al observador”

Una vez que la persona a evaluar haya adoptado la posición respectiva para el examen (ver posiciones para evaluar el área anal en ambos sexos), según Leo Julio Lencioni, “la mayoría de los autores aconsejan, para el examen de la región anal, la posición de “Plegaria Mahometana”, que se prefiere denominar “Posición Genupectoral”⁶⁵. “La facilidad con que el examinador adopte la posición genupectoral, sin pedir explicaciones,

⁶⁵ Texto Los Delitos Sexuales, por Leo Julio Lencioni, Año 2002, Pág.: 105.



| | | | |
|--|---|-------------------|-------------------|
| | DOCUMENTO INTERNO | IML/GML-01 | |
| | GUIA MEDICO LEGAL | Versión: | 03 |
| | EVALUACIÓN FISICA DE LA INTEGRIDAD SEXUAL EN PRESUNTAS VICTIMAS DE DELITOS CONTRA LA LIBERTAD SEXUAL | Página: | 97 de 195 |
| | | Fecha: | 14/12/2021 |

puede indicar hábito de coito anal, pero, por supuesto, esta presunción no debe influir en la interpretación de la información”⁶⁶.

Según Bonnet, “lo indicado es colocar al individuo, joven o adulto, en actitud de “Plegaria Mahometana”. De la facilidad con que el sujeto adopte dicha actitud, sin exigir mayor explicación, ni demostrar mayores titubeos, puede inferirse alguna conclusión apriorística de valor. Las lesiones serán consignadas de acuerdo con el cuadrante de un reloj y siguiendo la dirección de las agujas del mismo, es decir, de izquierda a derecha en relación al observador”⁶⁷

Con respecto a los niños, “Hobbs y Wynne” señalan que es preferible inspeccionarlos en posición lateral izquierda, con la cadera o las rodillas flexionadas y una almohada debajo de la cabeza, separando las nalgas con ambas manos⁶⁸

Según Vargas Alvarado, para la técnica del examen “se coloca al paciente de rodillas sobre la cama de examen, con el tronco y la cabeza más bajos que las nalgas, que pueden ser separadas por las manos del mismo paciente. En la descripción de las lesiones se seguirá el orden de la carátula del reloj, como se ha dicho para el himen”⁶⁹. Para el autor Emilio Federico Pablo Bonnet: “la posición ideal para el examen del ano es la de “Plegaria Mahometana”, del contorno del orificio anal parten en forma radiada cierto número de pliegues, llamados “pliegues radiados”⁷⁰

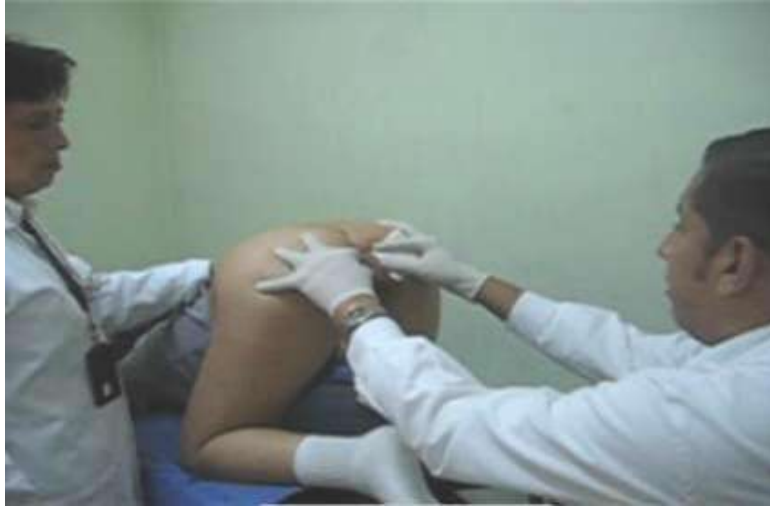Técnica para el examen de la piel perianal y mucosa anal:

El médico examinador colocará las palmas de las manos sobre los glúteos y con la ayuda de los segundos dedos (índices) de cada mano, traccionará suavemente separando los glúteos en la región superior para presentar la región perianal posterior y de igual manera, con los primeros dedos (pulgares) de cada mano, realizará similar acción, separando los glúteos en la región inferior para presentar la región perianal anterior, logrando visualizar de esa manera, toda el área anal.

⁶⁶ Texto Los Delitos Sexuales, por Leo Julio Lencioni, Año 2002, Pág.: 106.
⁶⁷ Texto de Medicina Legal, por Emilio Federico Pablo Bonnet, Año 1967, Pág.: 360.
⁶⁸ Texto Los Delitos Sexuales, por Leo Julio Lencioni, Año 2002, Pág.: 105.
⁶⁹ Texto de Medicina Legal, por Eduardo Vargas Alvarado, Año 1999, Pág.: 258.
⁷⁰ Texto de Medicina Legal, por Emilio Federico Pablo Bonnet, Año 1967, Pág.: 359 y 360.



| | | | | |
|--|---|-------------------|-------------------|--|
| | DOCUMENTO INTERNO | IML/GML-01 | | |
| | GUIA MEDICO LEGAL | Versión: | 03 | |
| | EVALUACIÓN FÍSICA DE LA INTEGRIDAD SEXUAL EN PRESUNTAS VÍCTIMAS DE DELITOS CONTRA LA LIBERTAD SEXUAL | Página: | 98 de 195 | |
| | | Fecha: | 14/12/2021 | |



Para José Ángel Patitó, “en estado normal, el orificio anal se presenta cerrado y reducido a una hendidura anteroposterior de cuyo contorno parten en forma radiada cierto número de pliegues llamados “pliegues radiados”⁷¹. De manera similar, para Eduardo Vargas Alvarado: “al examen, el ano se presenta como una hendidura anteroposterior en cuyo contorno convergen, en forma radiada, cierto de pliegues llamados “pliegues radiados”. Al ser dilatado adquiere una forma circular y los pliegues se borran”⁷².

Según Mario Rivas Souza, “el ano se presenta como una hendidura de disposición anteroposterior a la cual convergen los llamados pliegues radiados”⁷³

Teniendo en cuenta los caracteres semiológicos de esta área, se podrá hallar las alteraciones ocasionadas por una agresión sexual, que para José Ángel Patitó, “en el caso de observarse lesiones traumáticas debe seguirse una metodología siendo la más adecuada consignar las mismas según el cuadrante del reloj, siguiendo la dirección de las agujas del mismo, osea de izquierda a derecha”⁷⁴.

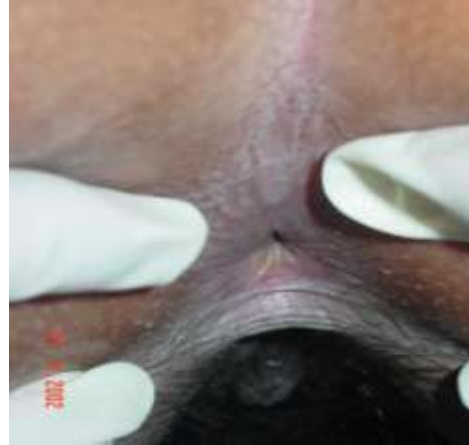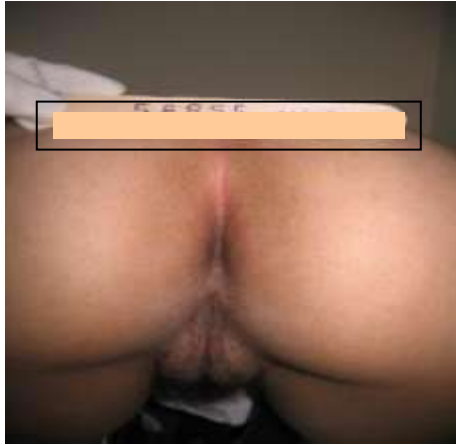⁷¹ Texto de Medicina Legal, por José Ángel Patitó, Año 2000, Pág.: 325.

⁷² Texto de Medicina Legal, por Eduardo Vargas Alvarado, Año 1999, Pág.: 258.

⁷³ Texto de Medicina Forense, por Mario Rivas Souza, Año 2001, Pág.: 202.

⁷⁴ Texto de Medicina Legal, por José Ángel Patitó, Año 2000, Pág.: 325.

| | | |
|---|------------|------------|
| DOCUMENTO INTERNO GUIA MEDICO LEGAL EVALUACIÓN FISICA DE LA INTEGRIDAD SEXUAL EN PRESUNTAS VICTIMAS DE DELITOS CONTRA LA LIBERTAD SEXUAL | IML/GML-01 | |
| | Versión: | 03 |
| | Página: | 99 de 195 |
| | Fecha: | 14/12/2021 |



Caracteres semiológicos de la región anal:

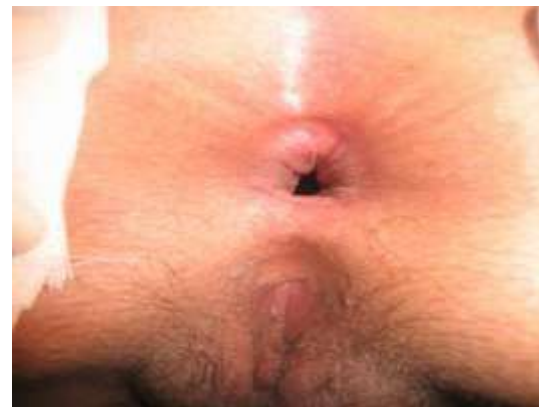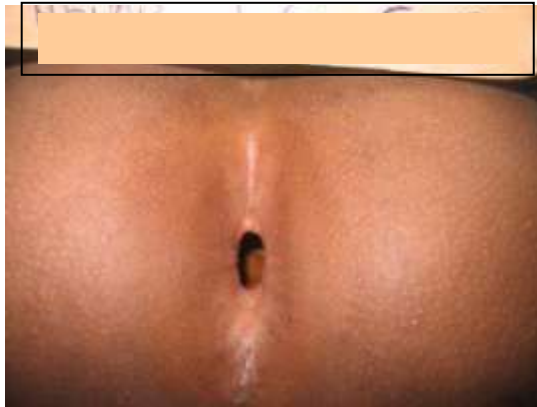A.- Forma: Dada por el orificio anal, el cual al examen en estado normal o reposo se presenta como una hendidura anteroposterior y que, al ser dilatado mediante las maniobras del examen, pueden adquirir la forma circular, oval o “en ojal”, infundibular o infundibuliforme y/o tubular⁷⁵. De igual manera, Bonnet afirma que “el ano en estado normal se presenta cerrado y reducido a una hendidura anteroposterior pequeña. Cuando el orificio es dilatado por un cuerpo extraño o por el pene, adquiere una forma circular y los pliegues se borran”⁷⁶

B.- Tono: Generalmente es *eutónico* (tono normal), es decir permanece con el orificio cerrado, incluso mientras se está ejerciendo una suave separación glútea. La evidencia de una luz entre los bordes del ano se produce por *hipotonía* del esfínter, la cual puede ser de intensidad variable, y debido a causas congénitas o adquiridas (por coito anal o patologías, por ampolla rectal ocupada, por procesos diarreicos o de estreñimiento crónico, por procesos inflamatorios y/o infecciosos, etc.). En casos de agresión sexual reciente, se encontrará generalmente espasmo anal interno (o ano “hipertónico”).

⁷⁵ Texto de Medicina Legal, por Eduardo Vargas Alvarado, Año 1999, Pág.: 258.

⁷⁶ Texto de Medicina Legal, por Emilio Federico Pablo Bonnet, Año 1967, Pág.: 359.

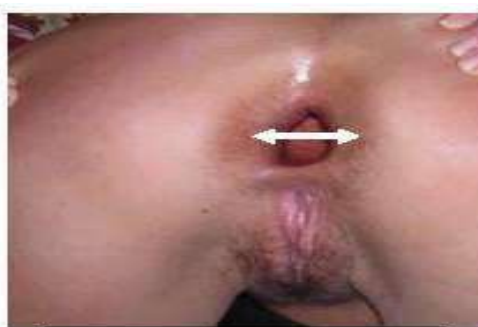| | | |
|---|------------|------------|
| DOCUMENTO INTERNO GUIA MEDICO LEGAL EVALUACIÓN FISICA DE LA INTEGRIDAD SEXUAL EN PRESUNTAS VICTIMAS DE DELITOS CONTRA LA LIBERTAD SEXUAL | IML/GML-01 | |
| | Versión: | 03 |
| | Página: | 100 de 195 |
| | Fecha: | 14/12/2021 |



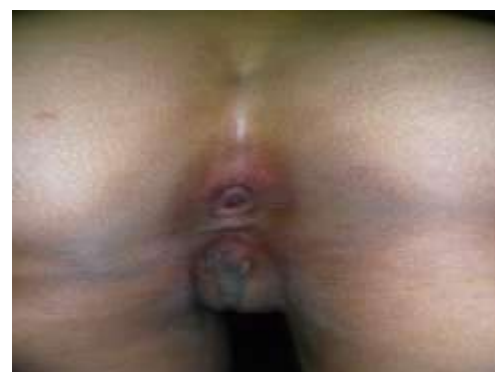C.- Elasticidad: es la propiedad de distensión del tejido anal y periorificial frente a determinados eventos.

D.- Diámetro: se mide el diámetro del orificio anal. Algunos autores mencionan que ante el hallazgo de una dilatación mayor de 0,5 cm. que permanezca así aún después de cesar una separación suave de los glúteos, que por lo menos se haya mantenido durante 30 a 60 segundos, se deben sospechar maniobras sexuales a nivel anal. Muram, sugirió que una dilatación anal mayor de 02 cm. en ausencia de materia fecal en la ampolla rectal, es un signo específico, que puede conllevar según el caso, a alta sospecha de abuso sexual.

El médico debe tener en cuenta que hay diversas causas de hipotonía anal como el estreñimiento crónico, la parasitosis intestinal, la enterocolitis, procesos inflamatorios, patologías neurológicas y la desnutrición, entre otros, y por lo tanto se requieren de otros signos, indicios y pruebas adicionales que le den a este hallazgo el peso que merece dentro de su contexto.



Ano infundibuliforme



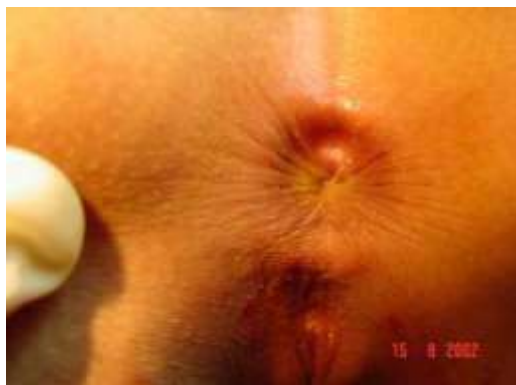Por lo anterior, sea cual fuere el caso, siempre se deben correlacionar, entre sí, la totalidad de los hallazgos clínicos a nivel anal y perianal, así como otras evidencias físicas encontradas y la información proporcionada por la víctima.

E.- Pliegues perianales:

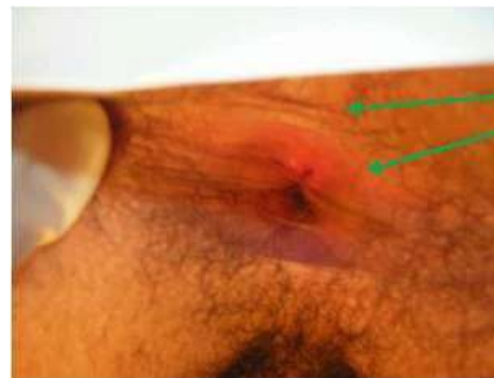| | | |
|---|------------|------------|
| DOCUMENTO INTERNO GUIA MEDICO LEGAL EVALUACIÓN FISICA DE LA INTEGRIDAD SEXUAL EN PRESUNTAS VICTIMAS DE DELITOS CONTRA LA LIBERTAD SEXUAL | IML/GML-01 | |
| | Versión: | 03 |
| | Página: | 101 de 195 |
| | Fecha: | 14/12/2021 |

También denominados “pliegues radiados”, se distribuyen uniformemente en la región perianal, con una disposición radiada simétrica (a manera de “aro de bicicleta”) y que convergen hacia el centro virtual o interior del orificio anal; excepto entre horas XI a I y entre horas V a VII (en relación con la línea interglútea) pudiendo apreciarse una disminución, atenuación, alisamiento o borramiento parcial de los pliegues perianales en los segmentos horarios señalados.

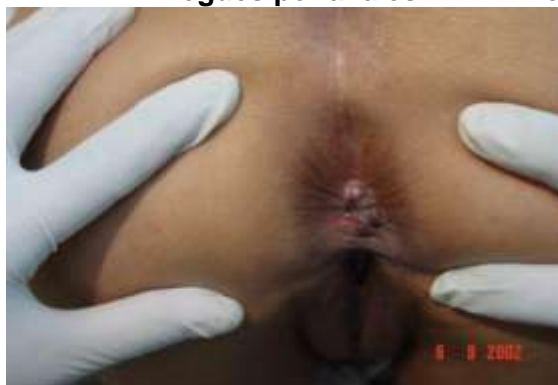En casos de coito reciente o antiguo, se puede observar el borramiento parcial o total de los pliegues perianales, ya sea por tumefacción y otros signos inflamatorios (hecho reciente) o por “aplanamiento” (hecho antiguo y/o repetitivo).



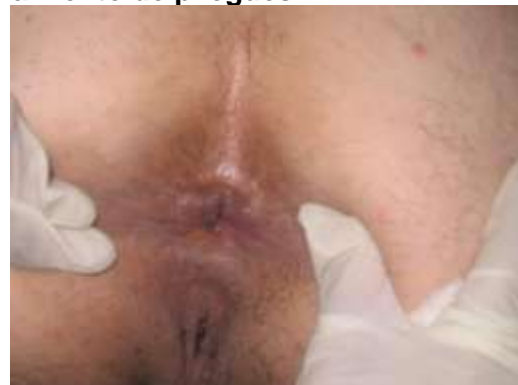Pliegues perianales



Borramiento de pliegues



Repliegue perianal y asimetría de los pliegues radiados



EVALUACIÓN DE LA REGIÓN ANAL Y PERIANAL:

El diagnóstico es el punto focal en la atención de un paciente. Con el diagnóstico le damos nombre a los síntomas y signos. En auxilio a estos planteamientos, y con la intención de uniformar el lenguaje y la taxonomía que emplean los médicos, es que surgen los **criterios diagnósticos**, y entre ellos los criterios mayores y menores.

Sin embargo, por encima de ellos están la experiencia y el buen juicio clínico del médico. Los criterios no tienen otro objetivo que proporcionar una orientación diagnóstica.



| | | |
|---|------------|------------|
| DOCUMENTO INTERNO GUIA MEDICO LEGAL EVALUACIÓN FISICA DE LA INTEGRIDAD SEXUAL EN PRESUNTAS VICTIMAS DE DELITOS CONTRA LA LIBERTAD SEXUAL | IML/GML-01 | |
| | Versión: | 03 |
| | Página: | 102 de 195 |
| | Fecha: | 14/12/2021 |

Cuadro comparativo entre signología reciente y antigua:

El diagnostico de coito contranatura requiere la presencia de un signo mayor y/o la combinación con uno de los signos menores.

| Signos de coito anal reciente | Signos de coito anal antiguo |
|---|--|
| Criterios Mayores | |
| Presencia de desgarro anal reciente (fisura anal traumática), con: | Presencia de cicatriz (es) hipocrómica o hiperocrómica (“lineal”, “en banda” o “en franja”). |
| Presencia de signos vitales perilesionales: Hemorragia, equimosis, tumefacción, eritema y/o congestión. | Presencia del “Rodete Fibroso”. |
| Presencia de secreción y/o flujo anal con signos clínicos de lesión venérea o ITS. | Presencia de lesiones venéreas ó ITS |
| Criterios Menores | |
| Presencia de hipotonicidad y/o dilatación del orificio anal. | Presencia de hipotonicidad y/o dilatación del orificio anal. |
| Borramiento parcial o total de la disposición radiada de los pliegues perianales (por tumefacción). | Borramiento parcial o total, de la disposición radiada de los pliegues perianales (por aplanamiento). |
| Presencia de asimetría de la disposición radiada de los pliegues perianales (por tumefacción). | Presencia de asimetría de la disposición radiada de los pliegues perianales (por aplanamiento o repliegues). |
| Presencia de espasmo anal por dolor. | Presencia de otras lesiones como repliegues perianales tipo plicomas entre otros. |
| Presencia de otras lesiones | |

IMPORTANTE : La ausencia de lesiones en la Región Anal, por ejemplo, en: Ano Tubular y Ano Infundibuliforme, y, en el caso de la Región Genital, el Himen Dilatable o Complaciente y el Himen Dilatado o Distendido, no son excluyentes de la ocurrencia de una agresión sexual.

Si, el relato de la posible víctima y el contexto del caso lo ameritan se procurará sugerir a la autoridad competente se realice la evaluación psicológica, para la determinación de probable daño psíquico producido.

Acto anal reciente:

Presencia de lesiones recientes como: una solución de continuidad– erosión – que cruza tangencial u oblicuamente 02 o más pliegues anales, y acompañarse o no de signos vitales perilesionales (hemorragia, equimosis, congestión, edema y/o tumefacción),



| | | |
|---|-------------------|-------------------|
| DOCUMENTO INTERNO | IML/GML-01 | |
| | Versión: | 03 |
| | Página: | 103 de 195 |
| GUIA MEDICO LEGAL | Fecha: | 14/12/2021 |
| EVALUACIÓN FÍSICA DE LA INTEGRIDAD SEXUAL EN PRESUNTAS VÍCTIMAS DE DELITOS CONTRA LA LIBERTAD SEXUAL | | |

disminución del tono externo del esfínter anal (“hipotonía externa”) o con “espasmo anal” (“hipertonía interna”), alteraciones de los pliegues perianales (“distorsión” de la disposición radiada, como “borramiento” y “asimetría” de los pliegues anales, por la presencia del edema y/o de la tumefacción).

Acto anal antiguo:

Presencia de cicatriz (es) en la región anal (hipocrómica(s) y/o hiperocrómica(s), hipertrófica(s) y/o deprimida(s), que cruza tangencial u oblicuamente 02 o más pliegues anales). Puede ser un signo solitario o también acompañarse de lo siguiente: disminución del tono del esfínter anal (“hipotonía” leve, moderada o marcada/severa), alteraciones de los pliegues anales (“borramiento” parcial o total y/o “asimetría” de disposición radiada de los pliegues anales, “por aplanamiento”), “repliegues” tipo “plicomas”.

Coito / acto anal reciente:

Por miembro viril o parte(s) corporal(es) y/u objeto (s).

- o Presencia de desgarró anal reciente (fisura anal traumática) con signos vitales perilesionales de coito anal reciente.
- o Presencia de solución de continuidad– **erosión** – con signos de acto anal reciente.

Se debe correlacionar los hallazgos clínicos con los criterios mayores y menores, así como la anamnesis forense para la determinación de la conclusión médico legal.

Coito / acto anal antiguo:

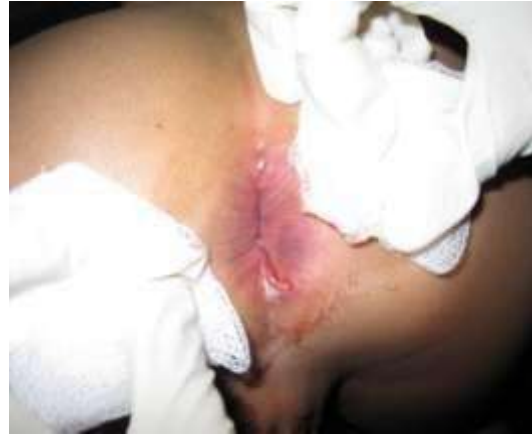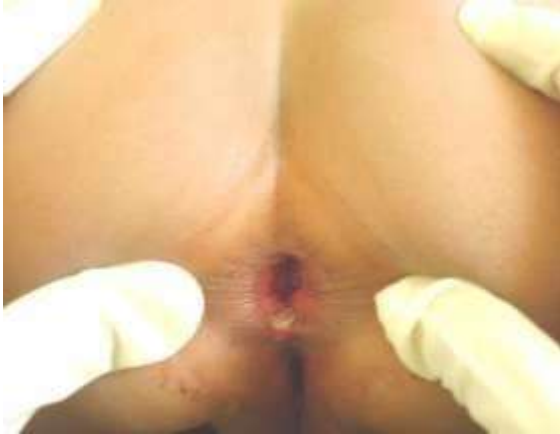Por miembro viril o parte(s) corporal(es) y/u objeto (s).

- o Presencia de cicatriz en la región anal con signos de coito anal antiguo.
- o Presencia de lesiones venéreas o ITS.
- o Presencia de cicatriz en la región anal que cruza tangencial u oblicuamente 02 o más pliegues anales y/u otros signos de acto anal antiguo.

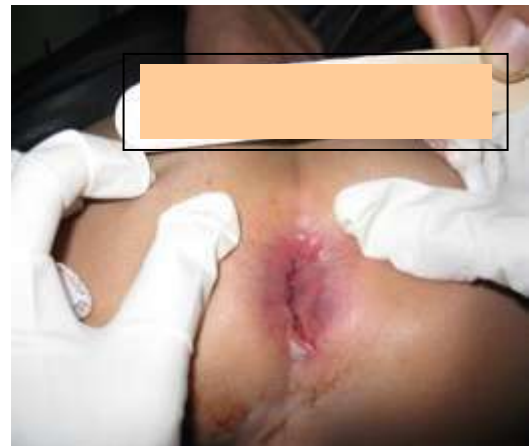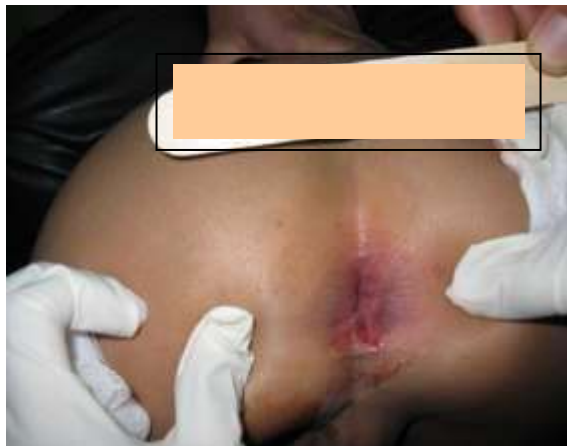Se debe correlacionar los hallazgos clínicos con los criterios mayores y menores, así como la anamnesis forense para la determinación de la conclusión médico legal



| | | | |
|---|--|-------------------|-------------------|
| DOCUMENTO INTERNO | | IML/GML-01 | |
| GUIA MEDICO LEGAL | | Versión: | 03 |
| EVALUACIÓN FÍSICA DE LA INTEGRIDAD SEXUAL EN PRESUNTAS VÍCTIMAS DE DELITOS CONTRA LA LIBERTAD SEXUAL | | Página: | 104 de 195 |
| | | Fecha: | 14/12/2021 |



Signos de Coito anal reciente





| | | |
|---|-------------------|-------------------|
| DOCUMENTO INTERNO | IML/GML-01 | |
| | Versión: | 03 |
| | Página: | 105 de 195 |
| GUIA MEDICO LEGAL | Fecha: | 14/12/2021 |
| EVALUACIÓN FISICA DE LA INTEGRIDAD SEXUAL EN PRESUNTAS VICTIMAS DE DELITOS CONTRA LA LIBERTAD SEXUAL | | |

LESIONES EN EL ÁREA ANAL:

Las lesiones encontradas se describirán, indicando su ubicación según el sentido del Cuadrante Horario de Lacassagne (de la I hasta las XII horas).

Para Bonnet,⁷⁷ “el canal ano-rectal se dilata con mucha mayor facilidad que el vulvovaginal, por lo que puede permitir la penetración de un pene en erección. Sin embargo, en caso de violencia se registran algunos de los caracteres que siguen:

- 1.- Desgarro triangular en horas VI,
- 2.- Desgarro de algunos de los pliegues anales,
- 3.- Desgarros rectoperineales en caso de gran violencia,
- 4.- del orificio anal, contusiones a nivel de las caras internas de los genitales, en la proximidad. 5.- Orificio doloroso al tacto rectal,
- 6.- “Estupor” del orificio, es decir dilatación atónica del ano como resultado de su dilatación brusca y violenta,
- 7.- Hemorragia incoercible en caso de desgarros o rupturas de las paredes anorrectales o perineales, congestión y edema más o menos intenso de las regiones vecinas,
- 9.- Infección gonocócica o sífilítica,
- 10.- Infecciones triviales, y
- 11.- Rastros de esperma

El autor Mario Rivas Souza, nos dice en su obra que “es de fundamental importancia dejar claramente establecido que el coito por vía anorrectal no consentido determina, en todos los casos sin excepción, lesiones de mayor o menor jerarquía.

Precisamente en el caso de violación por vía anorrectal, es posible determinar, sin temor a equivocarse, si se trata de una relación que no contó con el consentimiento de la víctima, debido a que es completamente distinto el resultado del coito por esta vía del que se logra por vía anterior o vaginal en casos de violación... y explica que la penetración por vía anorrectal, contra la voluntad del accedido, provoca la contracción esfinteriana, que en forma intensa se resiste, oponiéndose al acceso, el cual sólo se logra si se provocan lesiones que van desde simples excoriaciones o equimosis, hasta desgarros de pequeña o gran magnitud, como el de horas VI, de forma triangular, con base en el margen anal y vértice en el periné, llamado Signo de Wilson Johnston”⁷⁸.

⁷⁷ Texto de Medicina Legal, por Emilio Federico Pablo Bonnet, Año 1967, Pág.: 360.

⁷⁸ Texto de Medicina Forense, por Mario Rivas Souza, Año 2001, Pág.: 202.



| | | | |
|--|---|-------------------|-------------------|
| | DOCUMENTO INTERNO | IML/GML-01 | |
| | GUIA MEDICO LEGAL | Versión: | 03 |
| | EVALUACIÓN FISICA DE LA INTEGRIDAD SEXUAL EN PRESUNTAS VICTIMAS DE DELITOS CONTRA LA LIBERTAD SEXUAL | Página: | 106 de 195 |
| | | Fecha: | 14/12/2021 |

Mario Rivas Souza,⁷⁹ también nos dice entre los signos de violencia a encontrarse:

- a) Excoriaciones de la mucosa, b) Equímosis,
- c) Desgarros (siendo frecuente el de horas VI, ya descrito),
- d) Parálisis antálgica esfinteriana, o signo de la “O” positiva, ó “dilatación del esfínter” entre 1.2 hasta 2.5 cms., provocado por el intenso dolor originado por las lesiones existentes.
- e) Roturas de la mucosa anal – según Hofmann,
- f) Rubicundez,
- g) Deformación infundibuliforme del ano, por la retracción hacia arriba del ano,
- h) Laceraciones o grietas de la mucosa anal,
- i) Signos subjetivos: escozor, dolor o malestar que notan las víctimas al andar y sobre todo durante la defecación.

De la misma forma, Eduardo Vargas Alvarado,⁸⁰ nos dice: “como signos de violencia reciente pueden citarse:

- a) Desgarro triangular en horas VI,
- b) Desgarros de algunos de los pliegues anales,
- c) Desgarros recto-perineales, y
- d) Hemorragia incoercible en desgarros de paredes anorrectales o perineales”

Por otra parte, Juan Antonio Gisbert Calabuig,⁸¹ en relación a las lesiones locales anorrectales, nos dice que “el paso del pene en erección a través del ano significa un traumatismo capaz de originar lesiones. Sin embargo, en la mayor parte de los casos están ausentes, porque la introducción del pene no es brusca, sino que va precedida de tentativas lentas que dilatan gradualmente el orificio anal. Quiere esto decir que la producción de estas lesiones locales depende de dos factores: **violencia** con que se ha realizado el acto sexual antinatural y **desproporción de volumen entre las partes anatómicas**. En los casos en que la introducción del pene en el conducto rectoanal, y más concretamente a través del orificio rectoanal, haya sido brusca y acompañada de violencia, se producirán lesiones resultantes de la forzada distensión del ano, que asumen la forma de:

- a) Excoriaciones,
- b) Laceraciones,
- c) Desgarros o grietas de la mucosa y de los pliegues radiados de la piel,
- d) Tumefacción,
- e) Hemorragia,
- f) Reacciones inflamatorias (que varían desde la rubicundez a la supuración),

⁷⁹ Texto de Medicina Forense, por Mario Rivas Souza, Año 2001, Pág.: 202 y 203.

⁸⁰ Texto de Medicina Legal, por Eduardo Vargas Alvarado, Año 1999, Pág.: 258.

⁸¹ Texto de Medicina Legal y Toxicología, por Juan Antonio Gisbert Calabuig, Año 1999, Pág.: 501 y 502.



| | | |
|--------------------------|---|---------------------------|
| DOCUMENTO INTERNO | IML/GML-01 | |
| | GUÍA MÉDICO LEGAL | Versión: 03 |
| | EVALUACIÓN FÍSICA DE LA INTEGRIDAD SEXUAL EN PRESUNTAS VÍCTIMAS DE DELITOS CONTRA LA LIBERTAD SEXUAL | Página: 107 de 195 |
| | | Fecha: 14/12/2021 |

g) Parálisis del esfínter anal con dilatación de este orificio y una disposición en embudo del ano (como resultado de una contractura refleja del músculo elevador, con punto de partida en las lesiones anales, que hunde y deprime los tejidos que rodean este orificio),

h) Otros trastornos subjetivos: escozor, dolor o malestar que notan las víctimas al andar y sobre todo durante la defecación”.

Para José Ángel Patitó,⁸² en caso de violencia se pueden ver:

- 1) Congestión, edema y rubicundez,
- 2) Desgarros y hemorragias comúnmente en horas VI ó XII,
- 3) Orificio anal doloroso,
- 4) “Estupor anal”, osea dilatación atónica como consecuencia de una dilatación brusca y violenta con borramiento de los pliegues”.

Para Leo Julio Lencioni,⁸³ la presencia de lesiones, que a continuación se describen, se relacionan con la brusquedad, violencia en el acto o desproporción anatómica, su jerarquía es variable:

- 1) Excoriaciones, fisuras, desgarros en la mucosa o en los pliegues radiados.
- 2) Acompañados de una hemorragia de poca trascendencia o bien grave, incoercible.
- 3) Presencia de equimosis o hematomas
- 4) En estas lesiones se van sucediendo las diversas etapas del proceso inflamatorio, hasta la cicatrización,
- 5) Refiere que, según Vargas Alvarado, los desgarros suelen observarse con mayor frecuencia entre las horas XI a I.
- 6) Se ha descrito un desgarro en horas VI, de forma triangular, que constituye el signo de Wilson Johnston (con vértice hacia la luz y base en el margen anal o hacia el examinador),
- 7) Parálisis del esfínter anal u oclusión refleja (“estupor”) del mismo, producido por el dolor.
- 8) Dilatación del orificio anal hasta 2.0 cm. de diámetro, acompañada de incontinencia fecal, con duración de uno a dos días.
- 8) La tonicidad del esfínter está muy disminuida,
- 9) Ruptura del esfínter anal, lesiones del recto, desgarros rectoperineales, fístulas rectovaginales.
- 10) Molestias al caminar y defecar.
- 11) Ano infundibuliforme, ó disposición en embudo, lesión inespecífica debido a la contractura del músculo elevador del ano causada por el dolor,
- 12) Contusiones próximas al orificio anal,
- 13) Signos de contagio de enfermedades venéreas, “Presencia de esperma”

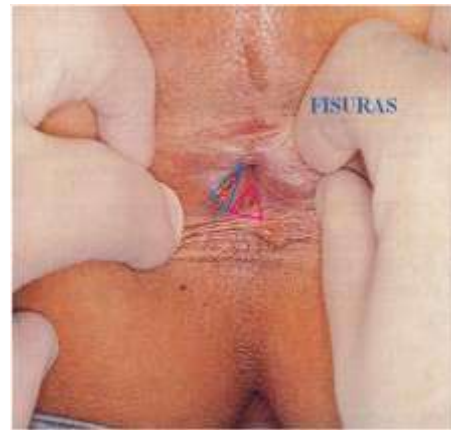
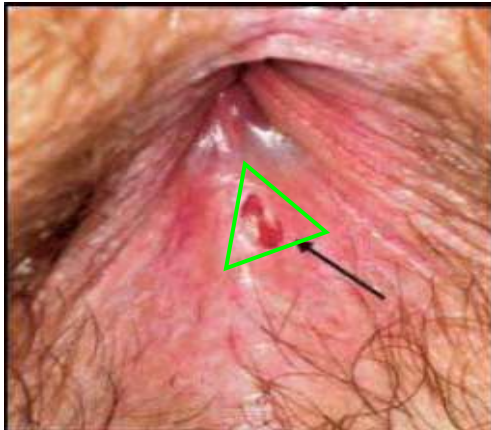
⁸² Texto de Medicina Legal, por José Ángel Patitó, Año 2000, Pág.: 325.

⁸³ Texto Los Delitos Sexuales, por Leo Julio Lencioni, Año 2002, Pág.: 106 - 108.

| | | |
|--------------------------|------------|------------|
| DOCUMENTO INTERNO | IML/GML-01 | |
| | Versión: | 03 |
| | Página: | 108 de 195 |
| | Fecha: | 14/12/2021 |

GUÍA MÉDICO LEGAL
EVALUACIÓN FÍSICA DE LA INTEGRIDAD SEXUAL EN PRESUNTAS VÍCTIMAS DE DELITOS CONTRA LA LIBERTAD SEXUAL

SIGNO DE WILSON JHONSTON



Hugo Rodríguez Almada,⁸⁴ nos dice que “la lesión anal más típica de la penetración anal es la lesión de Wilson Johnston, un desgarro triangular con vértice luminal y base en el margen anal a nivel del rafe medio (a la hora VI, si la víctima es examinada en posición genupectoral). Otras lesiones anales: la fisura anal es una entidad de alta prevalencia en la edad pediátrica. Se la asocia con constipación, diarrea y a veces es idiopática. Como hallazgo aislado, no debería motivar sospechas de abuso sexual. Ni la Anititis, ni la Proctitis (salvo que sean causadas por un agente de transmisión sexual), ni el prolapso rectal, deben orientar al diagnóstico de abuso sexual.

El llamado ano entreabierto y el ano infundibuliforme o “en embudo”, se han señalado como signos de actividad sexual por vía anal. Sin embargo, uno y otro son en realidad variantes anatómicas, presentes en muchos niños y niñas normales, no abusados. Su presencia, como hallazgo aislado, no es relevante para el diagnóstico de abuso y ni siquiera se puede considerar una lesión. Sin embargo, tienen un valor para el diagnóstico cuando están asociadas a:

- + Borramiento total o parcial de los pliegues radiados, + Equimosis perianal,
- ++ Desgarro anal, Disfunción esfinteriana,
- + Alegación de la niña o el niño,
- + Competencia esfinteriana, trastornos funcionales del esfínter anal,
- + La incontinencia fecal y el “ensuciamiento” sin lesión anatómica traumática asociada no suele ser resultado de la penetración rectal.
- + Enfermedades de transmisión sexual”

Simonin señala que “libremente consentido el coito anal no deja ninguna huella, pero el franqueo forzado del esfínter en contracción defensiva produce un verdadero

⁸⁴ Texto de Medicina Legal de la mujer y del niño, por Hugo Rodríguez Almada, Año 2007, Pág. 136 – 141.



| | | | |
|--|---|-------------------|-------------------|
| | DOCUMENTO INTERNO | IML/GML-01 | |
| | GUIA MEDICO LEGAL | Versión: | 03 |
| | EVALUACIÓN FISICA DE LA INTEGRIDAD SEXUAL EN PRESUNTAS VICTIMAS DE DELITOS CONTRA LA LIBERTAD SEXUAL | Página: | 109 de 195 |
| | | Fecha: | 14/12/2021 |

traumatismo que provoca a menudo lesiones significativas, visibles durante algunos días solamente: son las erosiones producidas por las uñas, sanguinolentas, supurantes, de algunos milímetros de largo, dispuestas paralelamente a los pliegues radiales, alrededor de la mucosa, un poco por detrás del margen del ano, erosiones que no hay que confundir con fisuras patológicas. La marcha, la defecación, el tacto rectal ocasionan dolores, quemazón en la región anal.

A veces un coito brutal provoca un estallido del orificio con desgarros más o menos profundos, que se sitúan en la línea media cerca del rafe. De una manera general, las lesiones graves rectales son más frecuentes por causa de cuerpos extraños que por el miembro viril, salvo cuando se trata de niños. El descubrimiento de las manchas de espermatozoides en el contorno del ano confirma el acto contranatural. En ciertos casos puede presentar enfermedades venéreas: Chancro sífilítico del ano y la Blenorragia rectal⁸⁵.

Gisbert Calabuig, al respecto añade: “Es mucho más frecuente que las lesiones sean leves y discretas, caso en que un examen superficial puede pasar por alto tales vestigios. Estas lesiones locales evolucionan, por lo general, en un plazo muy breve, de ordinario menor de 5 días. Si las lesiones han sido más extensas y las condiciones locales y generales de la víctima son desfavorables, se necesitan plazos mayores, que en los casos extremos pueden llegar a 10 ó 15 días⁸⁶. Inclusive Leo Julio Lencioni nos dice que “el examen de la región anal puede no encontrar lesiones, por alguna de las siguientes causas:

- a) Que el coito anal haya sido sin violencia, es decir consentido,
- b) Que la penetración del pene no haya sido brusca, lo que dilata progresivamente el orificio anal,
- c) Al uso de lubricantes.

Además afirma que los tejidos del ano y el recto son elásticos, lo cual justifica que no siempre se encuentran lesiones⁸⁷ Cabe recalcar que el tiempo de cicatrización de las lesiones a este nivel, es variable y no guarda relación cronológica necesariamente con la reparación de las lesiones himeneales, sino con la severidad del daño producido, pudiendo variar desde menos de 05 días hasta 10 ó 15 días inclusive en casos graves (Gisbert Calabuig), recomendando un promedio de 07 a 10 días, pero en casos crónicos con interferencia de infección lleva semanas (Leo julio Lencioni).

Eduardo Vargas Alvarado nos dice que “como signo de coito anal habitual, el único criterio actualmente admisible como sugestivo son las cicatrices antiguas en el ano. Otros signos a los que los textos tradicionales atribuían en carácter de indicadores de

⁸⁵ Texto de Medicina Legal Judicial, por C. Simonin, Año 1955, Págs.: 395-396

⁸⁶ Texto de Medicina Legal y Toxicología, por Juan Antonio Gisbert Calabuig, Año 1999, Pág.: 502.

⁸⁷ Texto Los Delitos Sexuales, por Leo Julio Lencioni, Año 2002, Pág.: 107.



| | | | |
|--|---|-------------------|-------------------|
| | DOCUMENTO INTERNO | IML/GML-01 | |
| | GUIA MEDICO LEGAL | Versión: | 03 |
| | EVALUACIÓN FISICA DE LA INTEGRIDAD SEXUAL EN PRESUNTAS VICTIMAS DE DELITOS CONTRA LA LIBERTAD SEXUAL | Página: | 110 de 195 |
| | | Fecha: | 14/12/2021 |

pederastía, el ano infundibuliforme, el borramiento de los pliegues radiados, la piel anal hiperqueratótica y la eversión mucocutánea, han perdido valor médico legal.

El ano infundibuliforme es tan poco frecuente que se duda de su existencia y, a lo sumo, se le considera una variante anatómica, lo mismo que el borramiento de pliegues radiados. La piel anal hiperqueratótica, plateada, brillante, puede verse en caso de hemorroides y de oxiuriasis. En cuanto a la eversión mucocutánea, se observa en el estreñimiento crónico⁸⁸.

Las cicatrices a nivel anal se describen como zonas lisas, blanca “nacaradas”, (cicatrices hipocrómicas) o negruzcas (cicatrices hiperocrómicas), según hayan comprometido la profundidad del tejido (superficial o profundo), pudiendo ser lineales finas, gruesas, “en banda” y/o “en franja”.

Por otro lado, se debe tener en cuenta que las maniobras repetidas en el esfínter anal, pueden producir hipotonía sin haber lesión. Igualmente, cuando no se ofrece resistencia a la penetración anal, puede no encontrarse lesiones a este nivel.

También Luis Castro Eguiluz,⁸⁹ nos señala como signos de coitos frecuentes y por consiguiente antiguos, se consideran:

- 1) Desaparición de los pliegues,
- 2) Ano infundibuliforme,
- 3) Cicatrices de lesiones causadas anteriormente,
- 4) Relajación del esfínter anal”

Por otra parte, Mario Rivas Souza,⁹⁰ afirma que los coitos anales crónicos se caracterizan por:

- a) Dilatación del esfínter por abertura de los pliegues radiados,
- b) Llegando a borrarse los pliegues radiados en forma parcial o total y existe pérdida parcial o total de heces fecales”

⁸⁸ Texto de Medicina Legal, por Eduardo Vargas Alvarado, Año 1999, Pág.: 258 y 259.

⁸⁹ Compendio de Medicina Legal, por Luis Castro Eguiluz, Año 1986, Pág.: 98.

⁹⁰ Texto de Medicina Forense, por Mario Rivas Souza, Año 2001, Pág.: 203.



| | | |
|--------------------------|---|---------------------------|
| DOCUMENTO INTERNO | IML/GML-01 | |
| | Versión: | 03 |
| | GUIA MÉDICO LEGAL | |
| | EVALUACIÓN FÍSICA DE LA INTEGRIDAD SEXUAL EN PRESUNTAS VÍCTIMAS DE DELITOS CONTRA LA LIBERTAD SEXUAL | Página: 111 de 195 |
| | Fecha: | 14/12/2021 |

Para los casos crónicos o de coito contranatura de antigua data, Leo Julio Lencioni señala los siguientes signos:

- 1) Signos de contagio venéreo,
- 2) Presencia de esperma,
- 3) Cicatrices de antiguas fisuras,
- 4) Piel queratinizada y/o engrosada en las proximidades del ano,
- 5) Laxitud del esfínter anal,
- 6) Pérdida de los pliegues radiados por falta de tonicidad del esfínter, considerado de poco valor por Hoffman, Bonnet y Achával.
- 7) Deformación infundibuliforme del ano (“en embudo”) o signos del elevador del ano, considerado de poco valor y baja frecuencia,
- 8) Relajación del esfínter, que puede ser acompañada de incontinencia fecal. Si el esfínter externo se dilata más de 15 mm, luego de 30 segundos de observación, se la considera como un signo de repetidas penetraciones,
- 9) Hiperpigmentación de la mucosa,
- 10) Desaparición de los pliegues,
- 11) Rodete fibroso que rodea al ano,
- 12) Signo de la dilatación refleja anal – Hoobs y Wynne, y que Bonnet lo denomina **ano en diafragma**, pudiendo llegar la dilatación del orificio anal hasta 2.0 cms.
- 13) Congestión venosa anal en el margen del ano (color púrpura, azul o negro),
- 14) Verrugas anales que pueden deberse al virus del Papiloma Humano.

Por otra parte, también describe los siguientes signos en el homosexualismo pasivo:⁹¹

- a) Desaparición de los pliegues radiados (signo considerado de poco valor),
- b) Pequeñas cicatrices blancas o rosadas en la piel y mucosa,
- c) d) Dilatación del esfínter del ano y pérdida del tono del mismo,
- d) Ano infundibuliforme (signo muy discutido),
- e) Dilatación refleja del ano,
- f) Extensa congestión venosa,
- g) Enrojecimiento y engrosamiento de la piel,
- h) Rodete fibroso de 2.0 mm, que rodea al ano, tanto en hombres como en mujeres.
- i) Hiperpigmentación de la mucosa,
- j) ***Las hemorroides de moderada intensidad, presentes en el homosexual pasivo, pueden aumentar el tono del esfínter.”

⁹¹ Texto Los Delitos Sexuales, por Leo Julio Lencioni, Año 2002, Pág.: 108 – 111.



| | | |
|---|-------------------|-------------------|
| DOCUMENTO INTERNO | IML/GML-01 | |
| | Versión: | 03 |
| | Página: | 112 de 195 |
| | Fecha: | 14/12/2021 |
| GUIA MÉDICO LEGAL | | |
| EVALUACIÓN FÍSICA DE LA INTEGRIDAD SEXUAL EN PRESUNTAS VÍCTIMAS DE DELITOS CONTRA LA LIBERTAD SEXUAL | | |

Para Simonin, “la práctica habitual de la pederastía pasiva hace sufrir a la región anal deformaciones particulares: ⁹²

- El ano se hunde en el periné, mientras se produce un relajamiento del esfínter,
- La deformación infundibuliforme del ano no es constante y se encuentra, aparte de la pederastía, en los sujetos mayores y delgados,
- El relajamiento del esfínter es el mejor signo, cuando existe,
- Se observa antes, la desaparición de los pliegues radiados del ano,
- El ano se hace fácilmente dilatado, deja penetrar el dedo sin oponer gran resistencia, en un estado más avanzado, la abertura permanente del ano trae consigo la incontinencia más o menos completa de las materias fecales,
- Los hábitos pederásticos favorecen el desarrollo de las regadías, de los condilomas,

Para Gisbert Calabuig, en los “atentados anales crónicos sólo tienen valor diagnóstico, la eventual existencia de esperma anorrectal y la transmisión sexual de enfermedades venéreas, ya que los antiguos signos de la pederastía pasiva descritos por Tardieu (deformación infundibuliforme del ano, relajación del esfínter, formación de excrecencias o crestas, y estado inflamatorio crónico de la mucosa anal) carecen en realidad de todo valor. Sí puede tener utilidad diagnóstica la comprobación de una laxitud del esfínter anal y sobre todo de cicatrices de antiguas fisuras”^{93, 94}.

⁹² Texto de Medicina Legal Judicial, por C. Simonin, Año 1955, Págs.: 397-398.

⁹³ Texto de Medicina Legal y Toxicología, por Juan Antonio Gisbert Calabuig, Año 1999, Pág.: 502

⁹⁴ Crass, R. A., Tranbaugh, R. F., Kudsk, K. A., Trunkey, D. D. Colorectal foreign bodies and perforation. Am. J. Surg. 142:85-88, 1981.

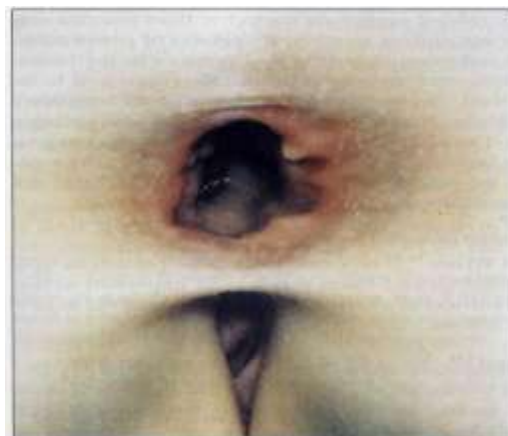
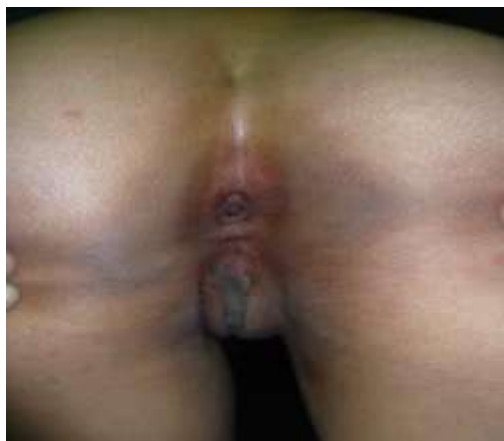
| | | |
|---|-------------------|-------------------|
| DOCUMENTO INTERNO | IML/GML-01 | |
| | Versión: | 03 |
| | Página: | 113 de 195 |
| GUIA MEDICO LEGAL | Fecha: | 14/12/2021 |
| EVALUACIÓN FÍSICA DE LA INTEGRIDAD SEXUAL EN PRESUNTAS VÍCTIMAS DE DELITOS CONTRA LA LIBERTAD SEXUAL | | |

EXAMEN DEL TONO DEL ESFINTER ANAL:

Se ha reportado que basta un solo hecho de violencia sexual anal, para que se produzcan desgarros parciales o completos, que comprometen el tono del esfínter anal y la continencia fecal.^{95, 96.}

Aunque las evidencias son variables, la mayoría de autores demostraron una relación inversa entre la presión máxima del esfínter en reposo y el número estimado de los actos de relaciones sexuales anales.^{97 98.}



Ano Hipotónico

⁹⁵ Barone, J. E., Yee, J., Nealon, T. F. Management of foreign bodies and trauma of the rectum. Surg. Gynecol. Obstet. 56:453–457, 1983.

⁹⁶ Rakotomalala, L., de Parades, V., Parisot, C., Atienza, P. Ruptures multiples dusphincter interne après viol anal: une cause peu connue d'incontinence anale. Gastroenterol. Clin. Biol. 20:1142–1143, 1996.

⁹⁷ Evans, B. A., Bond, R. A., Macrae, K. D. Sexual behaviour in women attending a genitourinary medicine clinic. Genitourin Med. 64:43–48, 1988. ¹¹⁹ Chun, A. B., Rose, S., Mitrani, C., Silvestre, A. J., Wald, A. Anal sphincter structure and function in homosexual males engaging in anoreceptive intercourse. Am. J. Gastroenterol. 92:465–468, 1997.

⁹⁸ Miles, A. J. G., Allen-Mersh, T. G., Wastell, C. Effect of anoreceptive intercourse on anorectal function. J. R. Soc. Med. 86:144–147, 1993.



| | | |
|---|-------------------|-------------------|
| DOCUMENTO INTERNO | IML/GML-01 | |
| | Versión: | 03 |
| | Página: | 114 de 195 |
| GUIA MEDICO LEGAL | Fecha: | 14/12/2021 |
| EVALUACIÓN FISICA DE LA INTEGRIDAD SEXUAL EN PRESUNTAS VICTIMAS DE DELITOS CONTRA LA LIBERTAD SEXUAL | | |

CONCLUSIONES EN LOS CASOS DE EVALUACIÓN DE LA REGIÓN ANAL (EN AMBOS SEXOS):

Las conclusiones médico legales se enuncian integrando la interpretación clínica de los hallazgos anatómicos de la región anal en el contexto médico forense.

No permite el examen médico legal:

Cuando la persona a evaluar (mayor o menor de edad), toma la decisión informada de no ser examinada.

No presenta signos de coito anal.

Ausencia de signos traumáticos en la región anal.

Presenta signos de coito / acto anal reciente:

Por miembro viril o parte(s) corporal(es) y/u objeto (s).

- o Presencia de desgarramiento anal reciente (fisura anal traumática) con signos vitales perilesionales de coito anal reciente.
- o Presencia de solución de continuidad– **erosión** – con signos de acto anal reciente.

Se debe correlacionar los hallazgos clínicos con los criterios mayores y menores, así como la anamnesis forense para la determinación de la conclusión médico legal.

Presenta signos de coito / acto anal antiguo:

Por miembro viril o parte(s) corporal(es) y/u objeto (s).

- o Presencia de cicatriz en la región anal con signos de coito anal antiguo.
- o Presencia de lesiones venéreas o ITS.
- o Presencia de cicatriz en la región anal que cruza tangencial u oblicuamente 02 o más pliegues anales y/u otros signos de acto anal antiguo.

Se debe correlacionar los hallazgos clínicos con los criterios mayores y menores, así como la anamnesis forense para la determinación de la conclusión médico legal.

Presenta signos de coito / acto anal antiguo con lesiones traumáticas recientes:

Una combinación de las dos conclusiones anteriores en relación al coito /acto anal – reciente y antiguo - (en donde sobre un fondo antiguo se añade lesión reciente).

Presenta signos de ano marcadamente hipotónico:

Presencia de marcada hipotonicidad anal, la cual puede dar al mismo la forma tubular o infundibuliforme. No se encuentran lesiones recientes ni antiguas.



| | | | |
|--|---|-------------------|-------------------|
| | DOCUMENTO INTERNO | IML/GML-01 | |
| | GUIA MEDICO LEGAL | Versión: | 03 |
| | EVALUACIÓN FÍSICA DE LA INTEGRIDAD SEXUAL EN PRESUNTAS VÍCTIMAS DE DELITOS CONTRA LA LIBERTAD SEXUAL | Página: | 115 de 195 |
| | | Fecha: | 14/12/2021 |

Presenta signos de Infección de transmisión sexual

Presencia de lesiones de tipo venérea (condilomas, úlceras genitales, verrugas, etc.). Sugerir la evaluación y tratamiento por la especialidad médica respectiva.

PERENNIZACIÓN DE LOS HALLAZGOS

Los hallazgos físicos son la mejor evidencia. De ahí la importancia de registrarlos con una descripción detallada de sus características, ubicación, etc., en los anexos correspondientes del Informe Pericial.

La perennización, debe contar con la aprobación de la (del) examinada (o). Se puede emplear:

Diagramas:

Se utilizarán diagramas de las áreas topográficas para ilustrar los hallazgos del examen clínico-forense mediante (dibujos).

Fotografías:

- Para garantizar la calidad de las fotografías se debe contar con un adecuado equipo fotográfico (de preferencia cámara digital para su registro y obtención oportuna). Asegurar una adecuada fuente de luz en lo posible de origen natural y/o blanca.
- En toda toma fotográfica debe aparecer el número del certificado médico legal, tomando fotos de conjunto, incluyendo un testigo métrico (regla u objeto a comparar).
- El material fotográfico recolectado se dejará con la copia del dictamen pericial y se archivará en la Institución, bajo Cadena de Custodia.
- En el ítem de Observaciones del sistema informático, se consignará la toma de las fotografías y se informará que el material fotográfico se encuentra a disposición de la autoridad y/o del personal médico autorizado.
- Se debe cumplir con las normas establecidas en la Guía para la toma de fotografías del Instituto de Medicina Legal.

Video:

De ser posible, se deberá grabar en video las pericias realizadas y se rotulará con el número del certificado médico legal y la fecha en que se realizó.

DERIVACIONES:

Una vez terminada la evaluación médica, el personal administrativo deberá proporcionar información y orientar a las usuarias respecto a cómo acceder al servicio de la Unidad de Víctimas y Testigos o de las Instituciones que pueden brindarles ayuda profesional en el área de su localidad.



| | | | |
|--|---|-------------------|-------------------|
| | DOCUMENTO INTERNO | IML/GML-01 | |
| | GUIA MEDICO LEGAL | Versión: | 03 |
| | EVALUACIÓN FÍSICA DE LA INTEGRIDAD SEXUAL EN PRESUNTAS VÍCTIMAS DE DELITOS CONTRA LA LIBERTAD SEXUAL | Página: | 116 de 195 |
| | | Fecha: | 14/12/2021 |

Se puede brindar, a solicitud de la evaluada o su acompañante, el nombre de la Unidad Médico Legal donde se evaluó, la dirección, el horario de atención y el número telefónico si lo hubiera.

EXAMEN DE LA REGIÓN ANAL CON COLPOSCOPIO:

Al igual como se vió en la parte correspondiente a la región genital, el uso del Colposcopio para la visualización de la región anal, provee considerables ventajas sobre la sola observación simple con el ojo humano porque:

- Magnifica el área observada (con los signos y hallazgos correspondientes).
- Provee una mejor iluminación (propia del equipo).
- Puede ser usado con una cámara fotográfica para perennizar los hallazgos.
- Puede ser usado con una videocámara, perennizándose de esta manera los hallazgos y los cambios de los mismos durante la evaluación dinámica de los genitales y de la región anal, para futuras visualizaciones por la autoridad competente, evitándose la re-victimización.

Está descrito, que el uso del Colposcopio incrementa la frecuencia de hallazgos de lesiones genitales a 64 – 87%, correspondiendo los más altos porcentajes a los hallazgos realizados con el uso conjunto de alguna técnica de tinción y colposcopia⁹⁹,¹⁰⁰,¹⁰¹,¹⁰².

⁹⁹ Jones, J. S., Rossman, L., Wynn, B. N., Dunnuck, C., & Schwartz, N. (2003). Comparative analysis of adult versus adolescent sexual assault: Epidemiology and patterns of anogenital injury. *Academic Emergency Medicine: Official Journal of the Society for Academic Emergency Medicine*, 10(8), 872-877.

¹⁰⁰ Sachs, C. J., & Chu, L. D. (2002). Predictors of genitorectal injury in female victims of suspected sexual assault. *Academic Emergency Medicine: Official Journal of the Society for Academic Emergency Medicine*, 9(2), 146-151.

¹⁰¹ Slaughter, L., & Brown, C. R. (1992). Colposcopy to establish physical findings in rape victims. *American Journal of Obstetrics and Gynecology*, 166(1 Pt 1), 83-86.

¹⁰² Slaughter, L., Brown, C. R., Crowley, S., & Peck, R. (1997). Patterns of genital injury in female sexual assault victims. *American Journal of Obstetrics and Gynecology*, 176 (3), 609-616.



DOCUMENTO INTERNO

IML/GML-01

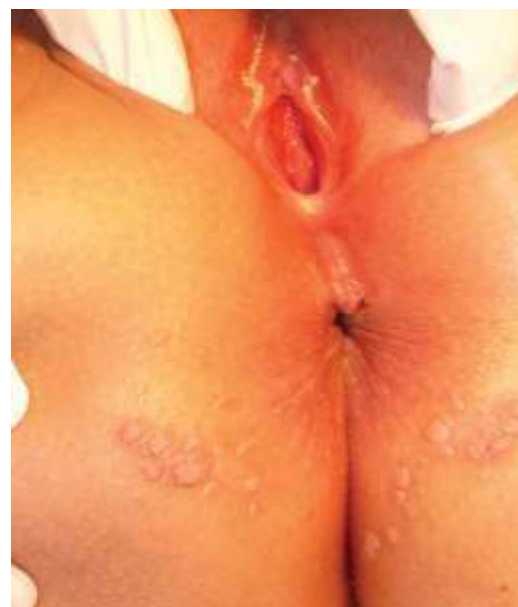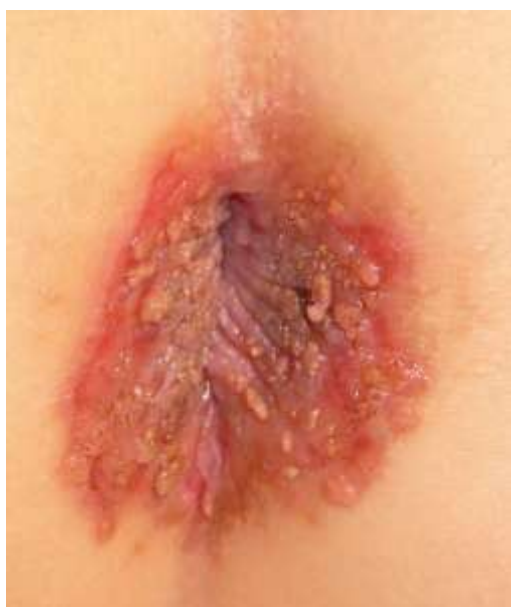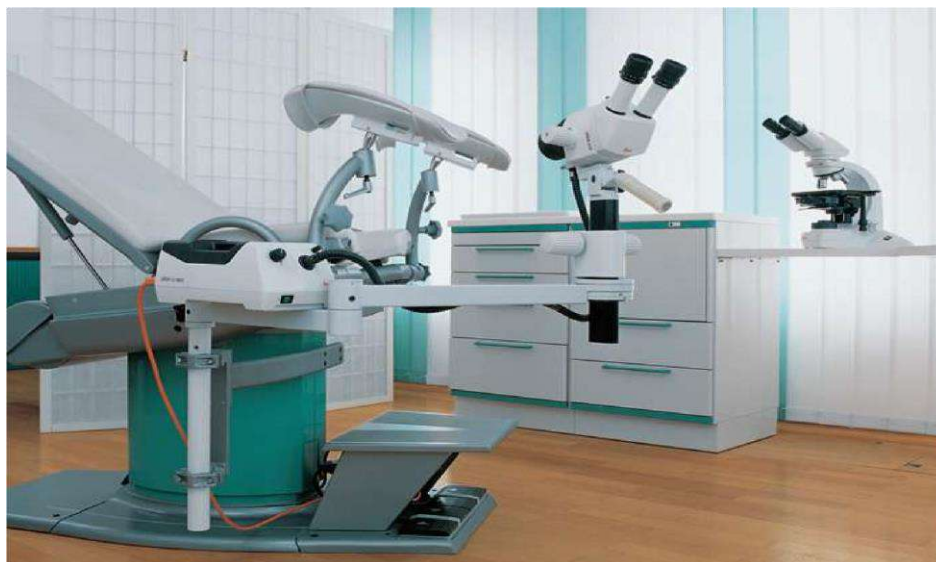GUIA MEDICO LEGAL

Versión: 03

EVALUACIÓN FÍSICA DE LA INTEGRIDAD SEXUAL EN
PRESUNTAS VÍCTIMAS DE DELITOS CONTRA LA
LIBERTAD SEXUAL

Página: 117 de 195

Fecha: 14/12/2021



EXAMEN CON LUCES FORENSES: (Lámpara de Wood, Bluemax BM500)

La lámpara de Wood es un aparato de iluminación con un filtro de óxido de níquel que retiene toda la luz, excepto algunos rayos violetas del espectro visible y con longitudes de onda ultravioleta de 365 nm.

La luz ultravioleta de la lámpara de Wood, causa la fluorescencia de ciertos hongos, bacterias, químicos y semen,^{103, 104} a causa de su bajo costo y fácil uso ha sido aceptado como elemento de screening en las unidades de evaluación de víctimas de delitos contra

¹⁰³ Pomeranz A, Fairley J. The systemic evaluation of the skin in children. *Pediatr Clin North Am.* 1998; 45:49–63.

¹⁰⁴ Caplan RM. Medical uses of the Wood's lamp. *JAMA.* 1967; 202:123–6.

| | | |
|--------------------------|---|--------------------|
| DOCUMENTO INTERNO | IML/GML-01 | |
| | GUIA MEDICO LEGAL | Versión: 03 |
| | EVALUACIÓN FÍSICA DE LA INTEGRIDAD SEXUAL EN PRESUNTAS VÍCTIMAS DE DELITOS CONTRA LA LIBERTAD SEXUAL | |
| | Página: 118 de 195 | |
| | Fecha: 14/12/2021 | |

la libertad sexual.^{105, 106} diversos estudios han demostrado que la luz de la lámpara de Wood es inespecífica, y no permite diferenciar las manchas de semen de las producidas por otros elementos biológicos y/o químicos,^{107, 108}

La mayor fluorescencia del semen se ha identificado entre 420 a 450nm, por lo que se ha planteado la posibilidad de utilizar elementos que permitan trabajar con otros rangos de luz, uno de ellos es el BLUEMAXX BM500, que es una lámpara de mano con forma de linterna con un filtro de color naranja adjunto, emite luz (no ajustable) en longitudes de onda entre 390 y 500 nm, En la detección de manchas de semen la lámpara de Wood tuvo una sensibilidad de 0% (95% CI = 0% a 7.4%) y su especificidad fue de 92.3% (95% CI = 89.9% a 94.3%); el BM500 tuvo una sensibilidad de 100% (95% CI = 92.6% a 100%) y una especificidad de 94.2% (95% CI = 92.1% a 95.9%); asimismo cuando se estudió la correcta identificación de las manchas de semen de entre un conjunto de otras manchas, al lámpara de Wood tuvo una sensibilidad de 0% (95% CI = 0% a 18.5%) y el MB500 tuvo una sensibilidad de 83.3% (95% CI = 58.6% a 96.4%).¹⁰⁹ Por lo que la evidencia indica que el uso de las luces alternativas (BLUEMAXX BM500) es superior a la lámpara de Wood, y su costo y manejo son similares a la lámpara de Wood.¹¹⁰

Adicionalmente también existe la LUZ ALTERNATIVA 370 A 500 NM que es útil para la identificación de las manchas de semen en la ropa, su uso en la detección de manchas en la piel es muy limitado.



¹⁰⁵ Gabby T, Winkleby M, Boyce W. Sexual abuse of children. The detection of semen on skin. Am J Dis Child. 1992; 146:700–3.

¹⁰⁶ Lynnerup N, Hjalgrim H. Routine use of ultraviolet light in medicolegal examinations to evaluate stains and skin trauma. Med Sci Law. 1995; 35:165–8.

¹⁰⁷ Santucci K, Nelson D, McQuillen K, Duffy S, Linakis J. Wood's lamp utility in the identification of semen. Pediatrics. 1999; 104:1342–4.

¹⁰⁸ World Health Organization. Guidelines for medico-legal care of victims of sexual violence. 2003.

¹⁰⁹ Santucci K, Nelson D. An Alternate Light Source to Detect Semen. Acad Emerg Med. 2002, Vol. 9, No. 10

¹¹⁰ Wee Chuen Lee, Bee Ee Khoo. Forensic Light Sources for Detection of Biological Evidences in Crime Scene Investigation: A Review. Malaysian Journal of Forensic Sciences, 2010, Vol 1.



| | | |
|--------------------------|---|-------------------|
| DOCUMENTO INTERNO | IML/GML-01 | |
| | Versión: | 03 |
| | Página: | 119 de 195 |
| GUIA MEDICO LEGAL | Fecha: | 14/12/2021 |
| | EVALUACIÓN FISICA DE LA INTEGRIDAD SEXUAL EN PRESUNTAS VICTIMAS DE DELITOS CONTRA LA LIBERTAD SEXUAL | |

**CAPITULO III:
ESTUDIO MEDICO LEGAL PARA LA DETERMINACION
DE LA EDAD ESTIMADA**



| | | |
|---|-------------------|-------------------|
| DOCUMENTO INTERNO | IML/GML-01 | |
| | Versión: | 03 |
| | Página: | 120 de 195 |
| GUIA MEDICO LEGAL | Fecha: | 14/12/2021 |
| EVALUACIÓN FÍSICA DE LA INTEGRIDAD SEXUAL EN PRESUNTAS VÍCTIMAS DE DELITOS CONTRA LA LIBERTAD SEXUAL | | |

III. ESTUDIO MÉDICO LEGAL PARA LA DETERMINACION DE LA EDAD ESTIMADA.

Se puede determinar mediante:

- La entrevista;
- Los hallazgos del examen clínico integral: Caracteres antropométricos, caracteres sexuales secundarios (escala de Tanner/ Freyre).
- Examen odontológico.
- Determinación de la edad ósea mediante el examen radiológico:

Indicaciones para la estimación de la edad:

1. Ciudadanos indocumentados.
2. Menores de edad en los que exista duda y/o indocumentados.
3. A solicitud de la autoridad competente (cuando existe duda jurídica).

En la práctica, estimamos (valor más próximo al valor real) la edad cronológica.

Edad cronológica: Tiempo transcurrido desde su nacimiento hasta el momento que se requiera su estimación o hasta su deceso.

Es arbitrario realizar una aproximación, lo recomendable es realizar una estimación (reproducibile, basada en criterios validados).

Edad documental: No se puede aproximar ni estimar, se determina teniendo a la vista el documento (DNI, Pasaporte, Acta de nacimiento, etc.)

Puede haber errores en el registro civil, o los padres pueden haber inscrito al recién nacido con fecha diferente a su nacimiento.

Entonces, la edad documental puede que no coincida con la edad cronológica.

* Los ciudadanos mayores y menores de edad, con documento de identidad donde se registre fecha de nacimiento, no son susceptibles de estimación de edad de manera rutinaria. Para tal efecto se consignará la edad documentaria.

- En el primer párrafo del artículo 14 del Código Penal Peruano respecto al error de tipo cita: “El error sobre un elemento del tipo penal o respecto a una circunstancia que agrave la pena, si es invencible, excluye la responsabilidad o la agravación. Si fuere vencible, la infracción será castigada como culposa cuando se hallare prevista como tal en la ley”

I.3.1 Aspectos conceptuales acerca de la estimación de edad:

En el ámbito forense, debe tenerse en consideración que no existen estándares mínimos universalmente acordados en relación con la recopilación de datos, ni datos



| | | | |
|--|---|-------------------|-------------------|
| | DOCUMENTO INTERNO | IML/GML-01 | |
| | GUIA MEDICO LEGAL | Versión: | 03 |
| | EVALUACIÓN FÍSICA DE LA INTEGRIDAD SEXUAL EN PRESUNTAS VÍCTIMAS DE DELITOS CONTRA LA LIBERTAD SEXUAL | Página: | 121 de 195 |
| | | Fecha: | 14/12/2021 |

universalmente aceptados en los que basar las conclusiones de estimación de edad. Por lo tanto, debe tenerse en cuenta la variabilidad y el error asociado a las estimaciones de edad y no debe informarse en términos de una edad definitiva, a pesar de que este suele ser el resultado final deseado por los investigadores y los tribunales.

Existe consenso para realizar la estimación de la edad, es fundamental una colaboración entre los profesionales, incluidos los médicos forenses, odontólogos forenses, radiólogos y antropólogos forenses¹¹¹ así como una interpretación adecuada de los datos estadísticos.¹¹²

En los casos de personas, la estimación forense de la edad podría ser fundamental en situaciones judiciales, penales o civiles, incluidos casos de inmigración o refugiados (donde la identidad y edad de las personas no están claras), casos de menores (en cuestiones relacionadas con la imputabilidad), por determinación de responsabilidad penal, o incluso en casos civiles de edad de jubilación (para adultos mayores sin documentos).¹¹³

Existe un amplio acuerdo sobre los métodos más adecuados disponibles actualmente:
114, 115, 116

111 Hackman L, Black SM. Age Estimation in the Living. Encyclopedia of Forensic and Legal Medicine: Second Edition. 2015. 34–40

112 Sironi E, Vuille J, Morling N, Taroni F. On the Bayesian approach to forensic age estimation of living individuals. Forensic Science International [Internet]. 2017;281:e24–9. Available from: <http://dx.doi.org/10.1016/j.forsciint.2017.11.007>

113 Correia Dias H, Cunha E, Corte Real F, Manco L. Age prediction in living: Forensic epigenetic age estimation based on blood samples. Legal Medicine. 2020 Nov 1;47:101763

114 Garamendi-González PM, López-Alcaraz M. Current situation of the forensic estimation of the age of non-accompanied foreign minors in Spain. Spanish Journal of Legal Medicine [Internet]. 2019;45(4):133–5. Available from: <https://doi.org/10.1016/j.remle.2019.05.002>

115 Recommendation [Internet]. [cited 2020 Sep 5]. Available from: <https://www.medizin.uni-muenster.de/en/rechtsmedizin/schmeling/agfad/recommendation.html>

116 Schmeling A, Grundmann C, Fuhrmann A, Kaatsch H, Knell B. Criteria for age estimation in living individuals. 2007;1–5.



| | | | |
|--|---|-------------------|-------------------|
| | DOCUMENTO INTERNO | IML/GML-01 | |
| | GUIA MEDICO LEGAL | Versión: | 03 |
| | EVALUACIÓN FÍSICA DE LA INTEGRIDAD SEXUAL EN PRESUNTAS VÍCTIMAS DE DELITOS CONTRA LA LIBERTAD SEXUAL | Página: | 122 de 195 |
| | | Fecha: | 14/12/2021 |

- Examen clínico con determinación de medidas antropométricas (altura y peso corporal, tipo constitucional), inspección de signos de maduración sexual, así como identificación de cualquier trastorno del desarrollo relevante para la edad,
- Examen de rayos X de la mano izquierda, cuando se haya completado el desarrollo esquelético de la mano, deberá realizarse un examen adicional de las clavículas, preferiblemente mediante un examen convencional de rayos X y/o una tomografía computarizada.
- Examen odontológico clínico y radiológico de la dentición,

Estos exámenes se realizarán de acuerdo con la disponibilidad de recursos humanos y equipamiento en las Unidades Médico Legales a nivel nacional.

I.3.2 EXAMEN CLÍNICO:

Consiste en la determinación de los criterios antropométricos, criterios de maduración sexual, el examen odontológico y la evaluación de rasgos faciales. El objetivo principal del examen clínico es identificar o descartar trastornos del crecimiento y del desarrollo. Es una etapa fundamental de la estimación de la edad, puesto que la inferencia de la edad estimada a partir de la edad biológica (basada en las edades esquelética y dental) solo puede asumirse para personas sin hallazgos patológicos.

Las enfermedades preexistentes pueden provocar un retraso o aceleración del desarrollo y, por tanto, inducir a una subestimación o sobreestimación de la edad. Dichos trastornos son poco frecuentes, pero incluyen especialmente los trastornos endocrinos, que pueden afectar no solo la estatura y la maduración sexual de los adultos, sino también la maduración esquelética (Pubertad precoz, Síndrome adrenogenital, Hipertiroidismo). Por tanto, la exploración física debe tener en cuenta los signos de aceleración del desarrollo hormonal, como gigantismo, acromegalia, enanismo, virilización en las niñas, virilismo disociado en los niños, bocio o exoftalmos, etc.¹¹⁷ Los antecedentes patológicos y los signos clínicos encontrados durante el examen deberán ser consignados en el certificado médico legal.

I.3.2.1 CRITERIOS ANTROPOMÉTRICOS:

El peso y la talla, tienen poco valor debido a su variabilidad individual; sin embargo, es de mucha utilidad para determinar la edad aproximada/estimación de la edad cronológica, en lactantes y preescolares hasta la pubertad. Hasta los 9 años de edad, está descrito que puede emplearse además del peso y la talla, el perímetro cefálico; el cual correlacionado con las tablas de referencias

¹¹⁷ Schmeling A. Forensische altersdiagnostik bei lebenden jugendlichen und jungen erwachsenen [Internet]. Vol. 21, Rechtsmedizin. Springer; 2011 [cited 2020 Sep 5]. p. 151–62. Available from: <https://link.springer.com/article/10.1007/s00194-011-0741-5>



| | | |
|--------------------------|---|--------------------------|
| DOCUMENTO INTERNO | IML/GML-01 | |
| | GUIA MEDICO LEGAL | Versión: 03 |
| | EVALUACIÓN FISICA DE LA INTEGRIDAD SEXUAL EN PRESUNTAS VICTIMAS DE DELITOS CONTRA LA LIBERTAD SEXUAL | |
| | Página: 123 de 195 | Fecha: 14/12/2021 |

(OMS 2006), puede brindarnos referencias acerca de la edad aproximada/estimación de la edad cronológica.¹¹⁸

NTS N° 137-MINSA/2017/DGIESP

Norma técnica de salud para el control del crecimiento y desarrollo de la niña y el niño menor de cinco años

ÍNDICE NUTRICIONAL DE LA GANANCIA DE PESO Y TALLA

| EDAD | Incremento Por Mes / Año | EDAD | Gramos por días | Gramos por mes |
|--------------|--------------------------|--------------|-----------------|------------------|
| 0 - 3 meses | 4cm/mes | 0 - 3 meses | 40 | 1000 - 1200 |
| 4 - 6 meses | 2cm/mes | 4 - 6 meses | 30 | 800 - 900 |
| 7 - 12 meses | 1cm/mes | 7 - 12 meses | 25 | 700 - 800 |
| 1 - 2 años | 10 a 12 cm/año | 1 - 2 años | 15 | 450 |
| 2 - 5 años | 5 a 7 cm/año | 2 - 5 años | 10 | 2 a 3.5 kgr/años |

*Basado en patrón de referencia OMS 2006.

La talla, longitud o estatura es la variable de mayor precisión en relación al peso, debido a que ésta es menos sensible a las variaciones externas, enfermedades, y condiciones sociales.

I.3.2.2 CRITERIOS DE MADURACIÓN SEXUAL:

La pubertad es una época de cambios rápidos y complejos que involucran componentes superpuestos: hormonal, físico y cognitivo. A efectos forenses, se ha propuesto utilizar la descripción de los caracteres sexuales secundarios según la escala de Tanner. Se basa en la descripción de los caracteres sexuales secundarios según la escala de Tanner y Freyre:

3.2.2.1- ESCALA DE TANNER:

El estándar de oro en la valoración del desarrollo puberal es la escala de Tanner, esta técnica clasifica la pubertad en cinco estadios progresivos,^{119,120} considerando cambios que ocurren de manera independiente en: a) tamaño y forma de las mamas en las niñas y genitales en los niños, que reflejan principalmente la activación del eje hipotalámico-pituitario- gonadal¹²¹; y b) la distribución y características del vello púbico en ambos sexos, que reflejan una mayor producción de esteroides debido a la expansión de la zona reticular suprarrenal.¹²²

¹¹⁸ MINSA. Ministerio de salud. Norma Técnica de salud para el control del crecimiento y desarrollo de la niña y el niño menor de 5 años. Perú: Ministerio de salud; 2017. Norma Técnica de Salud Para el Control Del Crecimiento y Desarrollo de la Niña y el Niño Menor de 5 Años. 2017. p. 15.

¹¹⁹ Marshall WA, Tanner JM. Variations in pattern of pubertal changes in girls. Archives of Disease in Childhood [Internet]. 1969 [cited 2020 Sep 5];44(235):291–303. Available from: <https://www.ncbi.nlm.nih.gov/pmc/articles/PMC2020314/>

¹²⁰ Marshall WA, Tanner JM. Variations in the pattern of pubertal changes in boys. Archives of Disease in Childhood [Internet]. 1970 [cited 2020 Sep 5];45(239):13–23. Available from: [/pmc/articles/PMC2020414/?report=abstract](https://www.ncbi.nlm.nih.gov/pmc/articles/PMC2020414/?report=abstract)

¹²¹ Grumbach MM. The neuroendocrinology of human puberty revisited. In: Hormone Research [Internet]. Horm Res; 2002 [cited 2020 Sep 5]. p. 2–14. Available from: <https://pubmed.ncbi.nlm.nih.gov/12065920/>

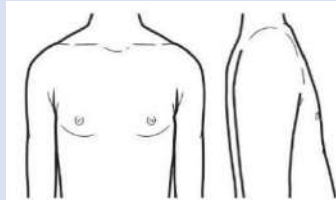
¹²² Rege J, Rainey WE. The steroid metabolome of adrenarche [Internet]. Vol. 214, Journal of Endocrinology. J Endocrinol; 2012 [cited 2020 Sep 5]. p. 133–43. Available from: <https://pubmed.ncbi.nlm.nih.gov/22715193/>

| | | | | |
|--|---|--|-------------------|-------------------|
| | DOCUMENTO INTERNO | | IML/GML-01 | |
| | GUIA MEDICO LEGAL | | Versión: | 03 |
| | EVALUACIÓN FISICA DE LA INTEGRIDAD SEXUAL EN PRESUNTAS VICTIMAS DE DELITOS CONTRA LA LIBERTAD SEXUAL | | Página: | 124 de 195 |
| | | | Fecha: | 14/12/2021 |

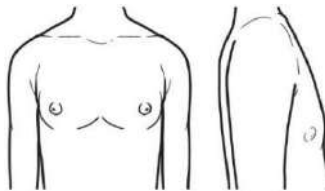
Se utiliza para evaluar el estado de desarrollo puberal, mediante la visualización de los caracteres sexuales secundarios, los cuales están clasificados en 5 (V) grados; comprende el desarrollo mamario, el desarrollo de vello púbico y desarrollo genital.

Desarrollo mamario

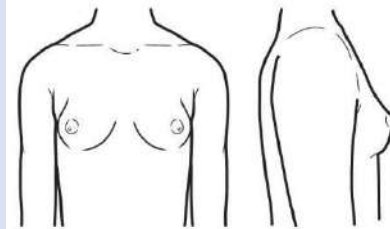
Grado I: También denominado prepuberal, no hay tejido mamario palpable, sólo el pezón protruye, la areola no está pigmentada.



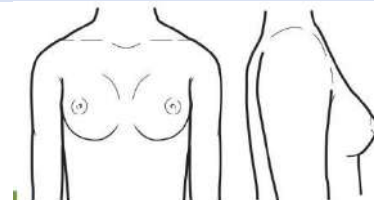
Grado II: Se palpa tejido mamario bajo la areola sin sobrepasar ésta. La Areola y el pezón protruyen juntos, con aumento de diámetro areolar. Es la etapa del botón mamario.



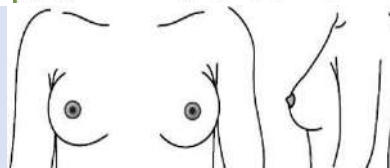
Grado III: Se caracteriza por el crecimiento de la mama y areola con pigmentación de ésta; el pezón ha aumentado de tamaño; la areola y la mama tienen un solo contorno.



Grado IV: Existe mayor aumento de la mama, con la areola más pigmentada y levantada, por lo que se observan tres contornos (pezón, areola y mama).



Grado V: La mama es de tipo adulto, en la cual sólo el pezón protruye y la areola tiene el mismo contorno de la mama.





DOCUMENTO INTERNO

IML/GML-01

GUIA MEDICO LEGAL

Versión: 03

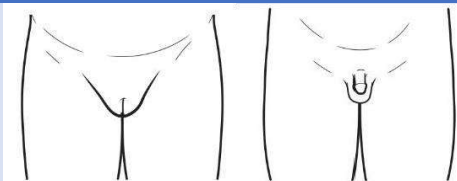
EVALUACIÓN FÍSICA DE LA INTEGRIDAD SEXUAL EN PRESUNTAS VÍCTIMAS DE DELITOS CONTRA LA LIBERTAD SEXUAL

Página: 125 de 195

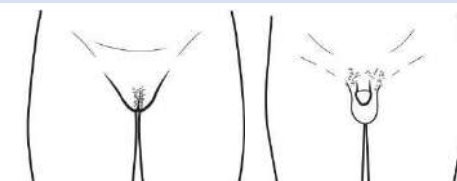Fecha: 14/12/2021

Desarrollo vello púbico

Grado I (Prepuberal): No existe vello en la región púbica.



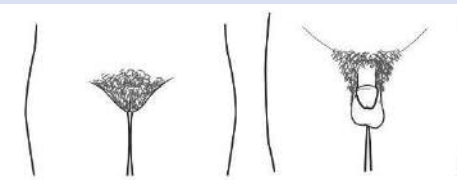
Grado II: Existe crecimiento de un vello suave, largo, pigmentado, liso o levemente rizado en la base del pene o a lo largo de labios mayores.



Grado III: Se caracteriza por pelo más oscuro, más áspero y rizado, que se extiende sobre el pubis en forma poco densa.



Grado IV: El vello tiene las características del adulto, pero sin extenderse hacia el ombligo o muslos.



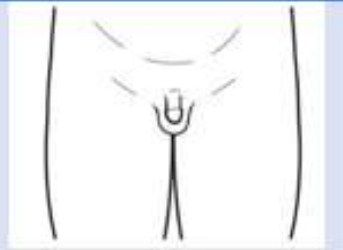Grado V: El vello pubiano es de carácter adulto con extensión hacia la cara interna de muslos. Posteriormente, en el varón el vello se extiende hacia el ombligo; algunos autores lo consideran como un grado VI.



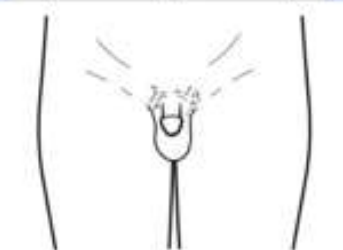| | | | |
|---|--|-------------------|------------|
| DOCUMENTO INTERNO | | IML/GML-01 | |
| GUIA MEDICO LEGAL | | Versión: | 03 |
| EVALUACIÓN FISICA DE LA INTEGRIDAD SEXUAL EN PRESUNTAS VICTIMAS DE DELITOS CONTRA LA LIBERTAD SEXUAL | | Página: | 126 de 195 |
| | | Fecha: | 14/12/2021 |

Desarrollo genital en varon

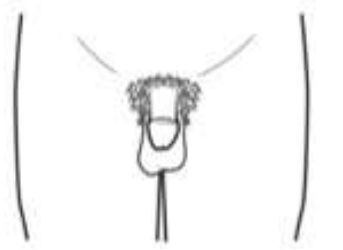Grado I: Los testículos, escroto y pene tienen características infantiles.



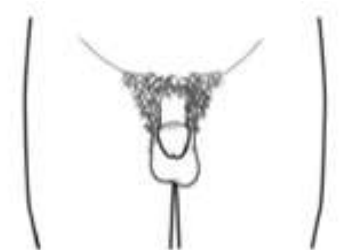Grado II: El pene no se modifica, mientras que el escroto y los testículos aumentan ligeramente de tamaño; la piel del escroto se enrojece y se modifica su estructura, haciéndose más laxa; el tamaño testicular alcanza un diámetro mayor superior a 02,5 cm.



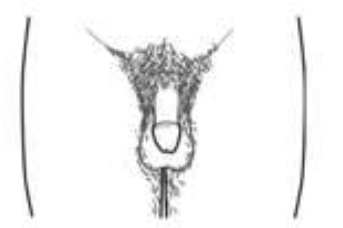Grado III: Se caracteriza por testículos y escroto más desarrollados (testículos de 03 a 04 cm.) el pene aumenta en grosor.



Grado IV: Hay mayor crecimiento peneano, con aumento de su diámetro y desarrollo del glande, los testículos aumentan de tamaño (04 a 04,5 cm.) y el escroto está más desarrollado y pigmentado.



Grado V: los genitales tienen forma y tamaño semejantes a los del adulto, largo testicular mayor de 04,5 cm.



*Se debe resaltar que el desarrollo del vello púbico tiene un desarrollo significativamente inferior en los indígenas peruanos que en los blancos; por ello Freyre¹²³ ha señalado “la escala de Tanner es perfectamente aplicable a los peruanos. En cambio, no ocurre así respecto al vello púbico en los jóvenes indígenas porque su desarrollo es diferente a lo descrito en la clasificación de

¹²³ Freyre Román Eleodoro. Llaza Loayza Gloria. Rebaza Gonzales Rodolfo. Aplicabilidad de la Escala de Tanner para evaluar el desarrollo del vello púbico en adolescentes peruanos. Diagnóstico. Volumen 40, Numero 2, 2001.



| | | |
|---|-------------------|-------------------|
| DOCUMENTO INTERNO | IML/GML-01 | |
| | Versión: | 03 |
| | Página: | 127 de 195 |
| GUIA MEDICO LEGAL | Fecha: | 14/12/2021 |
| EVALUACIÓN FISICA DE LA INTEGRIDAD SEXUAL EN PRESUNTAS VICTIMAS DE DELITOS CONTRA LA LIBERTAD SEXUAL | | |

Tanner”. Asimismo, se ha descrito que nuestra población Indígena se caracteriza por presentar escasa pilosidad, que se debe probablemente a una baja actividad de la unidad pilosebácea de origen genético, lo que concuerda con el hecho de que los indígenas tienen mucho menos prevalencia y severidad de acné juvenil que los de raza blanca.¹²⁴

¹²⁴ Freyre Román Eleodoro; Rebaza González Rodolfo y cols. The prevalence of facial acne in peruvian adolescents and its relation to their ethnicity. J. Adolescent. Health, 1998; 22:480.



| | | |
|---|-------------------|-------------------|
| DOCUMENTO INTERNO GUIA MÉDICO LEGAL EVALUACIÓN FÍSICA DE LA INTEGRIDAD SEXUAL EN PRESUNTAS VÍCTIMAS DE DELITOS CONTRA LA LIBERTAD SEXUAL | IML/GML-01 | |
| | Versión: | 03 |
| | Página: | 128 de 195 |
| | Fecha: | 14/12/2021 |

I.3.2.2.2 EVALUACIÓN DE LOS RASGOS FACIALES:

Esta evaluación se hace en adultos.^{125,126,127,128,129}

| CLASIFICACIÓN DE GLOGAU (ENVEJECIMIENTO CUTÁNEO) | | | Glogau y col. desarrolló un sistema de clasificación para medir los tipos de fotoenvejecimiento relacionados con la cantidad de exposición al sol | |
|--|---|---------------|---|---|
| TIPOS | CARACTERÍSTICAS | RANGO DE EDAD | | |
| Tipo I: Sin arrugas | - Mínimas arrugas | 20 - 30 años | Fotoenvejecimiento leve. | Leves cambios de pigmento. Arrugas mínimas, cicatrices mínimas de acné. El maquillaje ligero es capaz de ocultar los signos. |
| Tipo II: arrugas con movimiento | Comienzan a aparecer líneas paralelas a la sonrisa (son las causadas por las expresiones que hacemos al reír, llorar, fruncir el ceño, fumar, etc.) | 30 - 40 años | Fotoenvejecimiento moderado. | Manchas marrones tempranas, queratosis palpable, las líneas nasolabiales comienzan a aparecer, discretas lesiones de acné. Más maquillaje es necesario para disimular los signos del envejecimiento |
| Tipo III: arrugas en reposo | Arrugas visibles aún sin movimiento | 50 años a más | Fotoenvejecimiento avanzado. | Discromía obvia, arrugas estáticas, cicatrices de acné |
| Tipo IV: arrugas | Arrugas por toda la cara | 60 a 70 años | Fotoenvejecimiento severo. | Color de piel amarillo-grisáceo, lesiones malignas, arrugas generalizadas, cicatrices de acné. El maquillaje hace que la piel se apelmace y se agriete |



¹²⁵ Alves, R., Esteves, T., Trelles, M.A. (2013) Factores intrínsecos y extrínsecos implicados en el envejecimiento cutáneo. *Cirugía Plástica Ibero-Latinoamericana* - Vol. 39- Nº 1, Pág. 89-102.

¹²⁶ Coimbra, D. D., de Oliveira, B. S., & Uribe, N. C. (2017). Evaluation and Classification of Aging. *Daily Routine in Cosmetic Dermatology*, 39–56. doi:10.1007/978-3-319-12589-3_4.

¹²⁷ Dobos, G., Lichterfeld, A., Blume-Peytavi, U., & Kottner, J. (2015). Evaluation of skin ageing: a systematic review of clinical scales. *British Journal of Dermatology*, 172(5), 1249–1261. doi:10.1111/bjd.13509

¹²⁸ Trojahn, C., Dobos, G., Lichterfeld, A., Blume-Peytavi, U., & Kottner, J. (2015). Characterizing Facial Skin Ageing in Humans: Disentangling Extrinsic from Intrinsic Biological Phenomena. *BioMed Research International*, 2015, 1–9.

¹²⁹ Jdid, R., Latreille, J., Soppelsa, F., Tschachler, E., & Morizot, F. (2017). Validation of digital photographic reference scales for evaluating facial aging signs. *Skin Research and Technology*, 24(2), 196–202. doi:10.1111/srt.12413



| | | |
|--------------------------|---|--------------------|
| DOCUMENTO INTERNO | IML/GML-01 | |
| | GUIA MEDICO LEGAL | Versión: 03 |
| | EVALUACIÓN FISICA DE LA INTEGRIDAD SEXUAL EN PRESUNTAS VICTIMAS DE DELITOS CONTRA LA LIBERTAD SEXUAL | |
| | Página: | 129 de 195 |
| | Fecha: | 14/12/2021 |

| RASGOS FACIALES | EDAD APROXIMADA | OBSERVACIONES |
|--|---|--|
| Calvicie | 30 años en el 30%, a los 50 años en el 50% y a los 70 años en el 80% | afecta al 50% de los hombres |
| Pinguécula (nódulo amarillento ubicado en conjuntiva límbica, por lo general del lado nasal, aunque puede estar a ambos lados de la córnea) | 51 años | entre los 51 y los 60 años, y existe en formacasi permanente después de los 80 años ³⁰ |
| Manchas de vejez | 40 años | |
| Uñas secas y friables, estrías longitudinales pigmentadas “canas de lasuñas” y alteraciones del color desde blanquecino a amarillento | 50 años | Cambios en el contorno: aumento de la curvatura trasversal y disminución de la longitudinal, adelgazamiento de la lámina ungueal, coiloniquia (uñas cuchara) |
| Canicie | A partir 30 años (es variable) | Canicie prematura: antes de los 30 años |
| Arco Senil – Gerontoxon | 60 años (se inicia en el polo superior de la córnea como una opacidad) y en todos losmayores de 80 años | entre 40-60 años |

| Prevalencia del arco Senil – Gerontoxon ³¹ | Edad |
|---|--------------|
| 8% | 40 – 49 años |
| 45% | 50 – 59 años |
| 75% | 70 – 79 años |

I. 3.2.3.- EVALUACIÓN ODONTOLÓGICA:

La estimación de la edad dental es considerada como un método rápido y confiable especialmente aplicadas en niños y adolescentes basadas en el desarrollo y erupción de los dientes, sin embargo, las técnicas en adultos son escasas por presentar el desarrollo dentario completo. Los dientes tienen una estructura que le permite menos alteración que el de otros tejidos por endocrinopatías y otras alteraciones del desarrollo.¹³⁰

Estimación de la edad odontológica:

Elección del método adecuado. -

¹³⁰ M. Pérez, A. Herrera, S. Moreno, F. Moreno. Estimación de la edad dental a través de seis métodos radiográficos en un grupo de afrodescendientes y mestizos caucasoides. Cuad Med Forense 2016;22(3-4):81-92



| | | |
|---|-------------------|-------------------|
| DOCUMENTO INTERNO | IML/GML-01 | |
| | Versión: | 03 |
| | Página: | 130 de 195 |
| GUIA MEDICO LEGAL | Fecha: | 14/12/2021 |
| EVALUACIÓN FÍSICA DE LA INTEGRIDAD SEXUAL EN PRESUNTAS VÍCTIMAS DE DELITOS CONTRA LA LIBERTAD SEXUAL | | |

Para que un método de estimación de la edad se considere adecuado, debería cumplir los siguientes requisitos:

- Debe ser claro y verificable, presentado a la comunidad científica, como regla general, a través de su publicación en revistas arbitradas (peer-reviewed).
- Información clara sobre el grado de exactitud de estimación de la edad.
- El método necesita ser suficientemente preciso para satisfacer las demandas específicas del caso concreto.
- En los casos de estimación de la edad de individuos vivos han de tenerse en consideración los principios de la ética médica y las normas legales, especialmente si se realiza alguna actuación de carácter médico.

El odontólogo forense debe tener presente que todos los cálculos de edad son estimaciones. Para proporcionar la mejor estimación de la edad, existen algunas pautas básicas que deben seguirse:

- 1) Deben aplicarse los métodos más apropiados.
 - 2) Deben utilizarse estudios poblacionales específicos siempre que sea posible.
 - 3) El estudio aplicado debe ser ancestral y específico de género.
 - 4) El odontólogo debe considerar cualquier factor ambiental en juego.
 - 5) Se deben considerar todos los métodos disponibles para estimar la edad.
 - 6) Técnicas que miran múltiples variables tienden a ser más útiles
 - 7) La aplicación de varias técnicas dará los resultados más precisos.
- Teniendo en cuenta que la precisión mejora estadísticamente cuando se utilizan varios dientes en el análisis.¹³¹

¹³¹ Garamendi González et al. Recomendaciones sobre métodos de estimación forense de la edad de los menores extranjeros no acompañados. Rev Esp Med Legal. 2011;37(1):22-29



| | | | | |
|--|---|--|-------------------|-------------------|
| | DOCUMENTO INTERNO | | IML/GML-01 | |
| | GUIA MEDICO LEGAL | | Versión: | 03 |
| | EVALUACIÓN FISICA DE LA INTEGRIDAD SEXUAL EN PRESUNTAS VICTIMAS DE DELITOS CONTRA LA LIBERTAD SEXUAL | | Página: | 131 de 195 |
| | | | Fecha: | 14/12/2021 |

Cronología de la erupción: La erupción dental es un proceso por el cual el diente sale de su cripta ósea hasta la emergencia en la boca; esto ocurre cuando las raíces han desarrollado hasta la mitad o hasta tres cuartos de su longitud final. La erupción no es un buen indicador de la edad cuando se utiliza de forma aislada, debido a ciertos factores como la variabilidad interindividual o poblacional, anomalías de origen sistémica, local o el periodo de tiempo en el que no se producen cambios (por ejemplo, desde los dos años y medio o tres en que finaliza por término medio la erupción de la dentición decidua hasta los cinco o seis en que comienza la erupción de la permanente). Numerosos autores han investigado la cronología y secuencia de erupción en diferentes poblaciones. Algunas de estas investigaciones examinan la correlación entre la erupción dentaria y otros parámetros de desarrollo como el estudio de Lewis y Gran¹³² que valora, entre otros, parámetros tales como el crecimiento somático y sexual, personalidad y estado de salud, o el de Green¹³³ que pretende establecer la correlación entre edad dental, esquelética, cronológica, peso y altura, encontrando una mayor correlación entre la edad dental y cronológica, superior a la existente entre la edad dental y la ósea. Hagg y Taranger¹³⁴ estudian la correlación entre la emergencia dentaria y el crecimiento máximo puberal, observando una baja correlación entre los indicadores de desarrollo somático y dental. Baume y cols¹³⁵ han demostrado cambios en la erupción dentaria relacionados con los niveles de hormonas hipofisarias.

| Dentición Decidua | TIEMPO |
|-------------------------|----------------------|
| Incisivos | 06 -12 meses |
| Primeras molares | 12 -18 meses |
| Caninos | 18 - 24 meses |
| Segundas molares | 24 - 30 meses |

| Dentición Permanente | Años |
|---------------------------------------|-------------|
| Primeras Molares Inferiores | 6-7 años |
| Primeras Molares Superiores | 5-7 años |
| Incisivos Centrales Inferiores | 6-7 años |
| Incisivos Laterales Inferiores | 7-8 años |
| Incisivos Laterales Superiores | 8-9 años. |
| Caninos Inferiores | 9-10 años. |
| Primeras Premolares Superiores | 10-11 años. |
| Primeras Premolares Inferiores | 10-12 años. |
| Segundas Premolares Superiores | 10-12 años. |
| Segundas Premolares inferiores | 11-12 años. |
| Caninos Superiores | 11-12 años. |
| Segundas Molares Inferiores | 11-13 años. |
| Segundas Molares Superiores | 12-13 años. |
| Terceras Molares | 17-21 años. |

ESTIMACIÓN DE LA EDAD DENTAL EN NIÑOS

Existen dos conceptos con respecto a la estimación de edad en niños utilizando piezas dentales: El primero, está basado en la evaluación de la erupción dental en la boca del peritado y la segunda, observando la mineralización de la corona y raíces a través de radiografías de piezas deciduas y permanentes. Al respecto, se han desarrollado una serie de métodos radiográficos que definen los estadios de mineralización de acuerdo con tablas y fórmulas publicadas por varios autores. Varios métodos utilizan atlas y se basan en radiografías de alta calidad.

Las técnicas de estimación de la edad dental en niños se pueden subdividir en dos

132 Arciniega RNA, Ballesteros LM, Meléndez OA. Análisis comparativo entre la edad ósea, edad dental y edad cronológica. Rev Mex Ortodon. 2013;1(1):33-37

133 González CAV, Teixeira GVH, Medina DAC. Comparación de diversos métodos de estimación de edad dental aplicados por residentes de Postgrado de Odontopediatría. Rev Odontopediatr Latinoam. 2020;10(1):24-35.

134 Marco Maestud A, Melo M. Determinación de la edad real mediante registros obtenidos en la clínica dental. Revisión de la literatura. Gac. int. cienc. Forense. Nº 27. Abril-Junio, 2018.

135 Concepción, O. L. V., Santos Prieto, D., & Yong, Y. J. Erupción dentaria, realidades e interrogantes actuales.2015



| | | | |
|--|---|-------------------|-------------------|
| | DOCUMENTO INTERNO | IML/GML-01 | |
| | GUIA MEDICO LEGAL | Versión: | 03 |
| | EVALUACIÓN FÍSICA DE LA INTEGRIDAD SEXUAL EN PRESUNTAS VÍCTIMAS DE DELITOS CONTRA LA LIBERTAD SEXUAL | Página: | 132 de 195 |
| | | Fecha: | 14/12/2021 |

categorías: Estilo atlas: una representación esquemática de las estructuras dentales en desarrollo con su patrón de erupción asociado; y técnicas que requieren algún tipo de puesta en escena incremental de los dientes en desarrollo. Todas las técnicas en ambas categorías se basan en radiografías de alta calidad, imagenología para acceder al desarrollo dental.

El gráfico elaborado por Schour y Massler,¹³⁶,¹³⁷ y reproducido en 1944 ha sido históricamente la edad dental más citada y reproducida, actualmente, los atlas producidos por Ubelaker¹³⁸ (1978, 1989) y AlQahtani et al.¹³⁹ (2010) debe tenerse en cuenta.

¹³⁶ Loayza Suárez, D. G. (2020). Eficacia del método de Schour & Massler y el método London Atlas en la estimación de edad dentaria de pacientes de una facultad de estomatología.

¹³⁷ Schour I, Massler M. Studies in tooth development: growth pattern of the human teeth. Part I. J Am Dent Res. 1940; 27:1778-93

¹³⁸ Desántolo, B., Plischuk, M., García Mancuso, R., García, M., Errecalde, A. L., & Inda, A. M. (2016). Nueva fórmula para estimar la edad a la muerte en una población contemporánea. Tercera Época, 6

¹³⁹ Chaudhary, R. K., & Doggalli, N. (2018). Comúnmente utilizado diferentes dentales Edad Métodos de estimación en niños y adolescentes. Revista Internacional de Odontología Forense| Volumen, 3(2).

| | | | |
|---|--|-------------------|-------------------|
| DOCUMENTO INTERNO | | IML/GML-01 | |
| GUIA MEDICO LEGAL | | Versión: | 03 |
| EVALUACIÓN FÍSICA DE LA INTEGRIDAD SEXUAL EN PRESUNTAS VÍCTIMAS DE DELITOS CONTRA LA LIBERTAD SEXUAL | | Página: | 133 de 195 |
| | | Fecha: | 14/12/2021 |

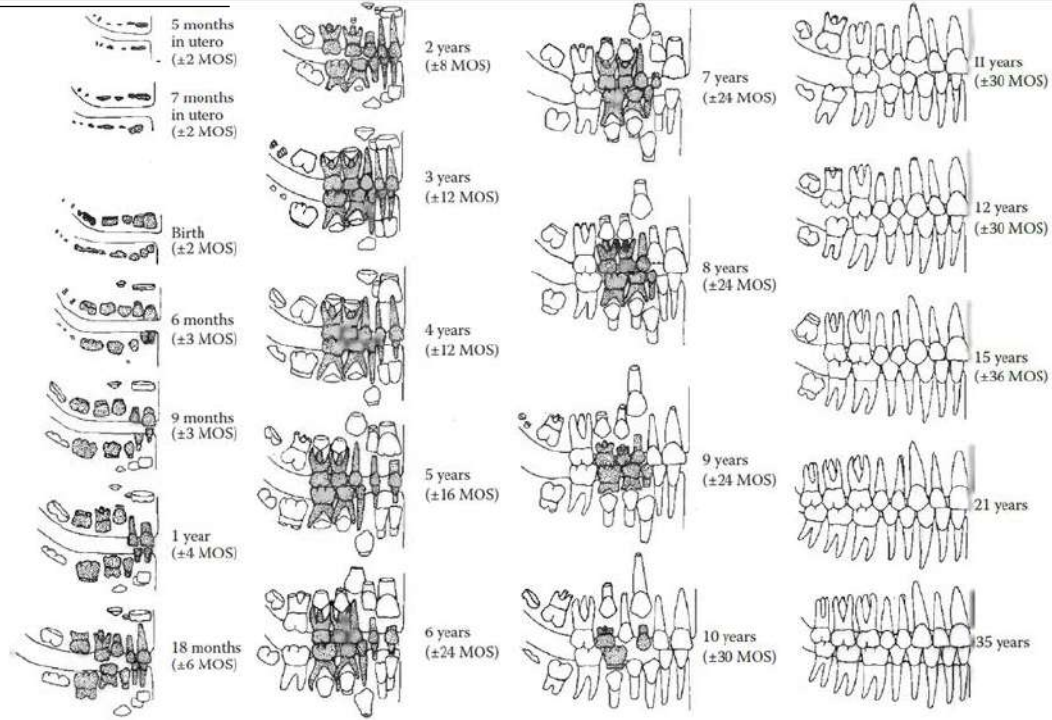
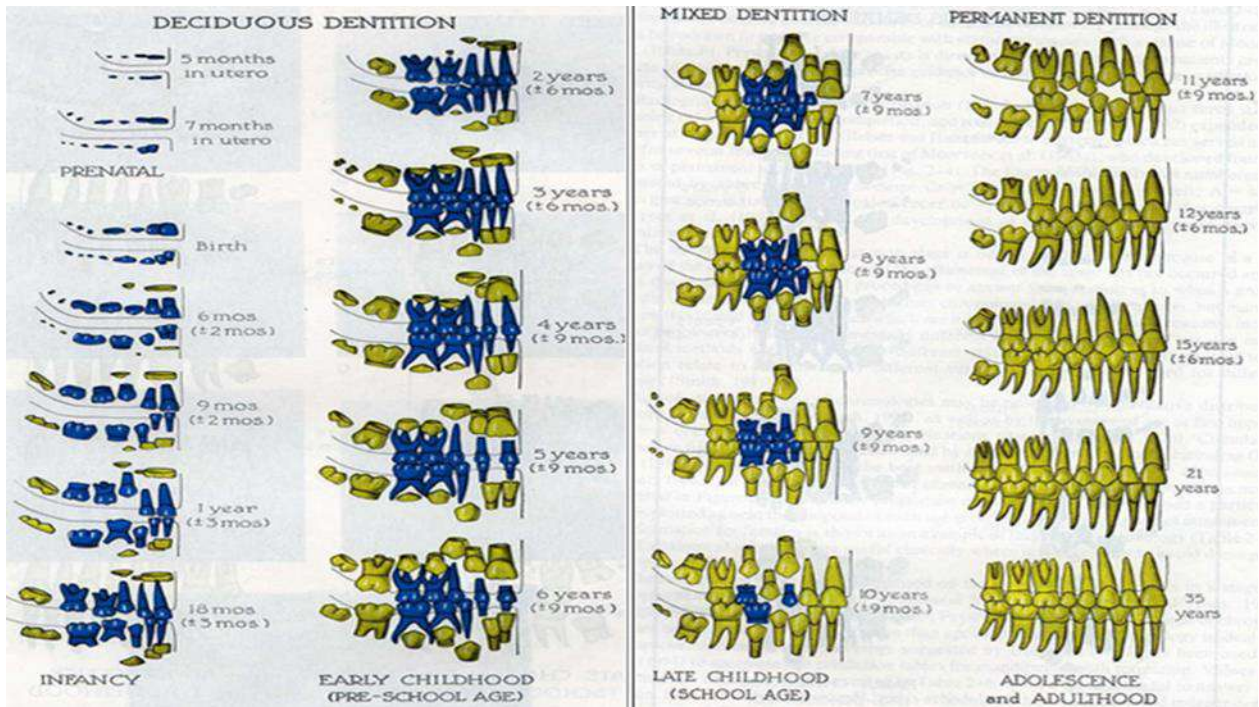


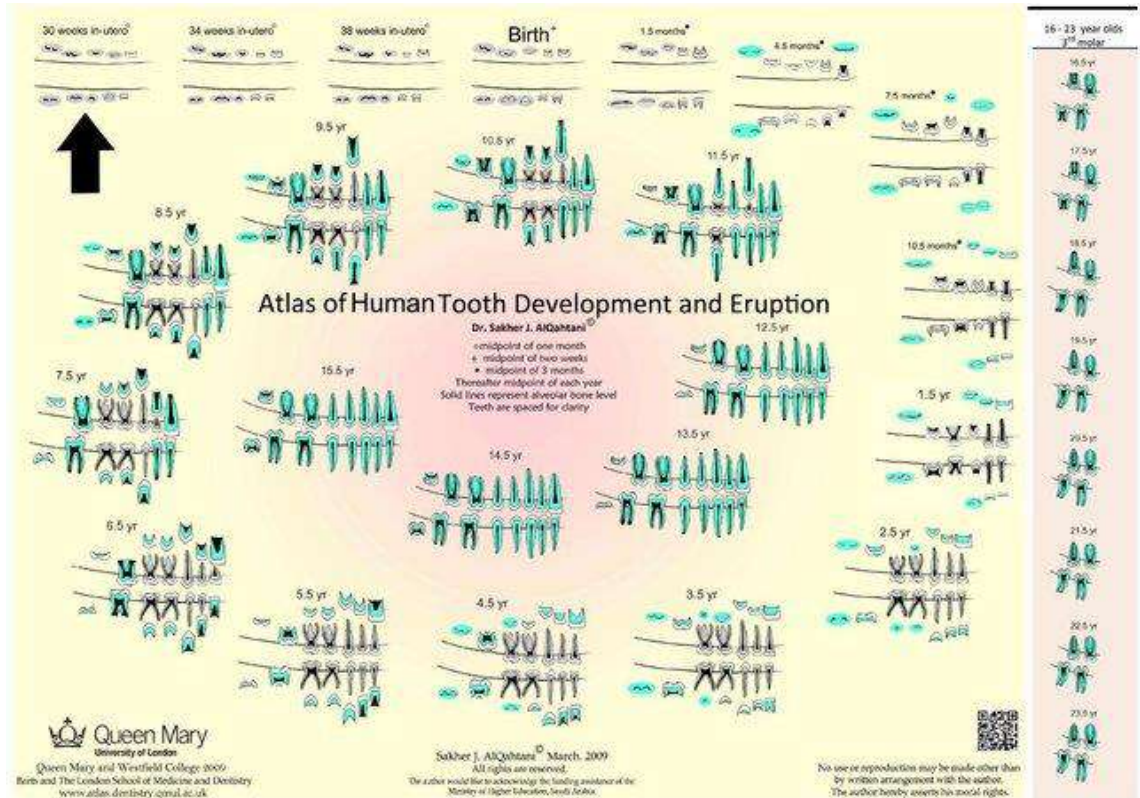
Figure 8.4 The Ubelaker, 1989 dental developmental atlas. (Reprinted with permission from Douglas Ubelaker.)



- Schour I, Massler M. Studies in tooth development: growth pattern of the human teeth. Part I. J Am Dent Res. 1940; 27:1778-93.
- Schour I, Massler M. Studies in tooth development: the growth pattern of human teeth. Part II. J Am Dent Assoc. 1940; 27:1918-31

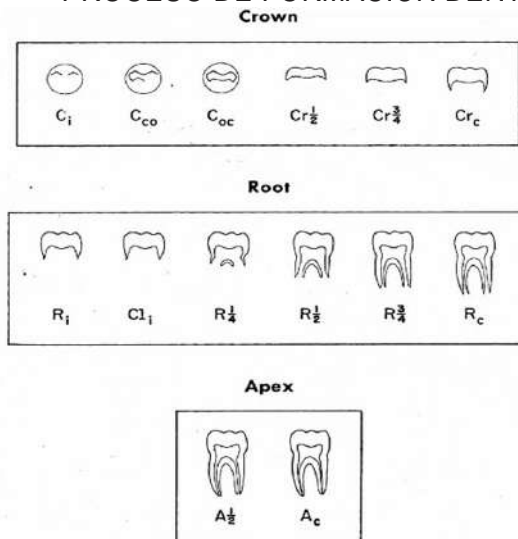


| | | | |
|---|--|-------------------|-------------------|
| DOCUMENTO INTERNO | | IML/GML-01 | |
| GUIA MEDICO LEGAL | | Versión: | 03 |
| EVALUACIÓN FÍSICA DE LA INTEGRIDAD SEXUAL EN PRESUNTAS VÍCTIMAS DE DELITOS CONTRA LA LIBERTAD SEXUAL | | Página: | 134 de 195 |
| | | Fecha: | 14/12/2021 |



2010 London atlas of tooth development and eruption. (Reprinted with permission from S.J. AlQahtani.)

PROCESO DE FORMACIÓN DENTAL (MOORREES, FANING, HUNT 1963)



Define diferentes categorías dentales relacionadas al estadio de formación:

- 1) Formación Inicial de la Cúspide = Ci
- 2) Cúspide coalescente = Cco
- 3) Cúspide – contorno completo = Coc
- 4) Corona a medio proceso de desarrollo = Cr1/2
- 5) Corona completa en sus 3/4 partes
- 6) Corona completa = CrC
- 7) Formación inicial de la raíz = Ri
- 8) Largo (desarrollo) de la Raíz = R1/4, R1/2, R3/4, Rc.
- 9) Apex (apéndice) a medio cerrar = A1/2
- 10) Apéndice cerrado = Ac



| | | |
|---|-------------------|-------------------|
| DOCUMENTO INTERNO | IML/GML-01 | |
| | Versión: | 03 |
| | Página: | 135 de 195 |
| GUIA MEDICO LEGAL | Fecha: | 14/12/2021 |
| EVALUACIÓN FISICA DE LA INTEGRIDAD SEXUAL EN PRESUNTAS VICTIMAS DE DELITOS CONTRA LA LIBERTAD SEXUAL | | |

ESTIMACIÓN DE LA EDAD DEL ADOLESCENTE

Hacia el final del desarrollo esquelético, quedan pocas características dependientes de la edad para estimar de edad por métodos morfológicos progresivos (Thorson y Hägg, 1991). A los 14 años, el único diente restante que experimenta crecimiento y formación es el tercer molar. Hay limitaciones a técnicas de evaluación de la edad del tercer molar. El tercer molar es el más variable en el desarrollo.

La estimación de los dientes y la edad se basa en el desarrollo morfológico promedio. La presencia de patología, obstrucciones anatómicas y una posible distorsión radiográfica son posibles preocupaciones. Independientemente, el tercer molar es posiblemente el indicador biológico más confiable durante adolescencia y en la edad adulta temprana (Harris et al., 2010, 288) y puede fácilmente y de forma no invasiva ser evaluado con radiografías dentales. Otros centros de crecimiento antropológico que proporcionar información medicolegal útil relacionada con la edad cerca del final de la adolescencia incluyen huesos de la muñeca y la mano, costillas, vértebras cervicales y clavícula (Hackman et al., 2010,202-235).

El cierre epifisario del extremo medial de la clavícula ocurre a la edad de 30 años y marca la conclusión del crecimiento esquelético. Un enfoque multidisciplinario para determinar. Algunos autores han sugerido la mayoría de edad legal. Schmelting y col. (2004) recomiendan combinar la evaluación de la edad del tercer molar con técnicas que involucran la evaluación de la edad de la clavícula, mano y muñeca. Cameriere y col. (2004) han informado que el tercer molar para estimación de la edad en combinación con evaluación de la relación pulpa / área dental del segundo molar resultó en una estimación de edad más precisa en personas de 18 años o más. Una complicación factor en la evaluación de la edad del adolescente es el hecho de que la adolescencia se caracteriza por el inicio de la pubertad, lo que resulta en una mayor variación del desarrollo dental y esquelético entre poblaciones y sexos (Harris, 2007). Es necesario comprender otros factores al utilizar técnicas de estimación de la edad de los terceros molares (Lewis y Senn, 2010):

1. El desarrollo del tercer molar es un proceso variable no lineal (Scott, 1999; Solari y Abramovitch, 2002).
2. Varios estudios han concluido que la variación ancestral se vuelve menos significativa a medida que se acerca a los 18 años (Prieto et al., 2005; Kasper et al., 2009).
3. El dimorfismo sexual requiere datos específicos de género, porque el tercer molar.

El desarrollo ocurre durante y después de la pubertad, algunas poblaciones demuestran una inversión de roles con los machos que se desarrollan antes que las hembras (Gleiser y Hunt, 1955; Mincer y col., 1993; Harris, 2007).

4. Los factores ambientales juegan un papel en el desarrollo humano (Herschaff et al., 2006, 63)



| | | |
|---|-------------------|-------------------|
| DOCUMENTO INTERNO | IML/GML-01 | |
| | Versión: | 03 |
| | Página: | 136 de 195 |
| GUIA MEDICO LEGAL | Fecha: | 14/12/2021 |
| EVALUACIÓN FISICA DE LA INTEGRIDAD SEXUAL EN PRESUNTAS VICTIMAS DE DELITOS CONTRA LA LIBERTAD SEXUAL | | |

TERCER MOLAR EN LA ESTIMACIÓN DE LA EDAD.

La estimación de la edad se complica una vez se ha producido el cierre apical de las raíces del segundo molar permanente (aproximadamente a los 14 años) debido a la variabilidad que presenta el desarrollo del tercer molar. El tercer molar es el diente con mayor frecuencia de agenesias y el más irregular en su secuencia de maduración y, al contrario que en el resto de la dentición, ésta suele ser más precoz en varones que en mujeres.

Un estudio temprano de Mincer et al. (1993) y avalado por la Junta Americana de odontología forense fue pionera en la técnica actual de estimación de la edad del tercer molar. Los terceros molares de 823 individuos entre las edades de 14.1 y 24.9 años fueron evaluados radiográficamente y estadificados utilizando el sistema de clasificación de Demirjian para molares. Debido a que los datos demográficos del estudio incluyeron una población estadounidense de 80% blancos, el 19% Negros y el 1% de otras ascendencias, siendo el 54% de la población de estudio mujeres, el resultado los datos solo son estadísticamente significativos para los estadounidenses blancos. Mincer y col. Demostrado que había un desarrollo asimétrico entre el tercio maxilar y mandibular molares con simetría bilateral que ocurren dentro del mismo arco. Se produjeron tablas separadas por género, proporcionando la edad cronológica media estimada, la desviación estándar y la probabilidad empírica de que el individuo haya cumplido 18 años para cada una de las etapas de desarrollo morfológico "D" a "H" para maxilar y terceros molares mandibulares.

El estudio recomienda que todos los terceros molares presentes sean para ser evaluados y los datos estadísticos resultantes promediados para estimar la edad cronológica. Los resultados arrojaron una desviación estándar promedio aproximada de 2 años para cada etapa y demostró que cuando el tercer molar de un individuo alcanza una etapa de desarrollo demirjiana "H", existe una alta probabilidad de que el individuo tenga al menos 18 años.



DOCUMENTO INTERNO

IML/GML-01

GUIA MÉDICO LEGAL

Versión: 03

EVALUACIÓN FÍSICA DE LA INTEGRIDAD SEXUAL EN PRESUNTAS VÍCTIMAS DE DELITOS CONTRA LA LIBERTAD SEXUAL

Página: 137 de 195

Fecha: 14/12/2021

A Cusp tips are mineralized but have not yet coalesced.

E Formation of the inter-radicular bifurcation has begun. Root length is less than the crown length.

B Mineralized cusps are united so the mature coronal morphology is well-defined.

F Root length is at least as great as crown length. Roots have funnel-shaped endings.

C The crown is about half formed; the pulp chamber is evident and dentinal deposition is occurring.

G Root walls are parallel, but apices remain open.

D Crown formation is complete to the dentinoenamel junction. The pulp chamber has a trapezoidal form.

H Apical ends of the roots are completely closed, and the periodontal membrane has a uniform width around the root.

PROCEDIMIENTOS

2. Colocar la edad estimada para cada tercera molar analizada (estadio de mineralización). Considerar género.

MAXILAR

| sexo | D | E | F | G | H |
|--------|------|------|------|------|------|
| Hombre | 16.0 | 16.6 | 17.7 | 18.2 | 20.2 |
| Mujer | 16.0 | 16.9 | 18.0 | 18.8 | 20.6 |

MANDÍBULA

| sexo | D | E | F | G | H |
|--------|------|------|------|------|------|
| Hombre | 15.5 | 17.3 | 17.5 | 18.3 | 20.5 |
| Mujer | 16.0 | 16.9 | 17.7 | 19.1 | 20.9 |

| Pieza dentaria | Estadio | Edad estimada |
|----------------|---------|---------------|
| 38 | E | 16.9 |

Mg. Esp. Wendy Velezmoro Montes



DOCUMENTO INTERNO

IML/GML-01

GUIA MEDICO LEGAL

Versión: 03

EVALUACIÓN FISICA DE LA INTEGRIDAD SEXUAL EN PRESUNTAS VICTIMAS DE DELITOS CONTRA LA LIBERTAD SEXUAL

Página: 138 de 195

Fecha: 14/12/2021

PROCEDIMIENTOS

- 3. La edad final estimada es el promedio de las edades estimadas por cada pieza dentaria. Considerar la siguiente Desviación estándar= +- 1.10.
- 4. Si solo se analiza una tercera molar la desviación estándar varia de acuerdo al estadio y género.

| ESTADIO | | DESVIACIÓN ESTÁNDAR (+) |
|-----------|-----------|-------------------------|
| ESTADIO D | MASCULINO | 0.94 |
| | FEMENINO | 0.97 |
| ESTADIO E | MASCULINO | 0.91 |
| | FEMENINO | 1.17 |
| ESTADIO F | MASCULINO | 1.33 |
| | FEMENINO | 1.53 |
| ESTADIO G | MASCULINO | 1.48 |
| | FEMENINO | 1.37 |
| ESTADIO H | MASCULINO | 1.07 |
| | FEMENINO | 1.15 |

Mg. Eric Arce Quiroz y Gregorio Montes

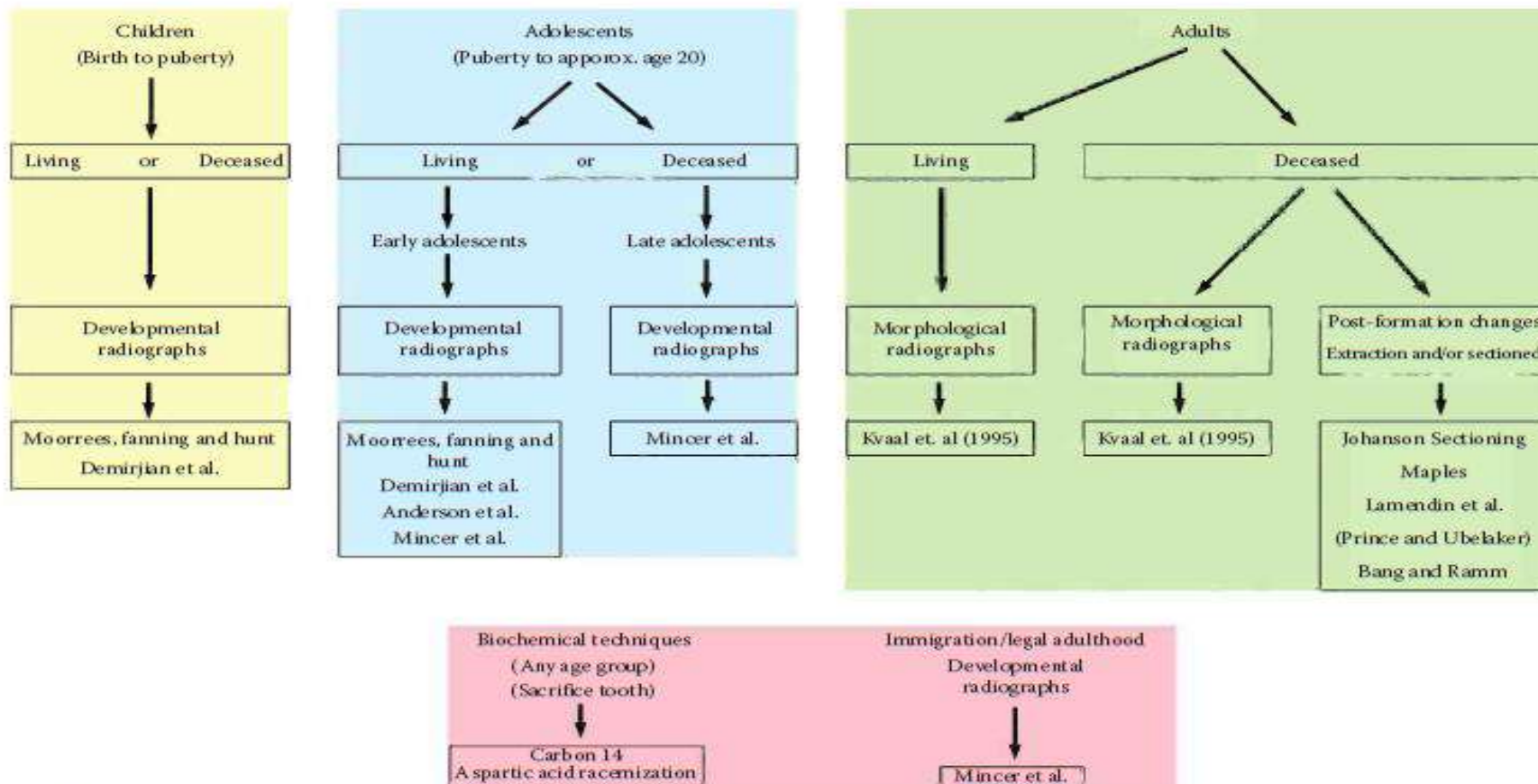
Cuadro de probabilidad de ser menor o mayor de 18 años

| | M3 DERECHO | | M3 IZQUIERDO | | |
|-----------|------------|---------|--------------|---------|-----|
| | VARONES | MUJERES | VARONES | MUJERES | |
| ESTADIO D | 99.04 | 98.85 | 97.67 | 98.82 | <18 |
| | 0.95 | 1.15 | 2.23 | 1.18 | ≥18 |
| ESTADIO E | 98.14 | 95.62 | 97.37 | 91.24 | <18 |
| | 1.85 | 4.38 | 2.63 | 8.76 | ≥18 |
| ESTADIO F | 84.62 | 74.91 | 84.74 | 73.95 | <18 |
| | 15.38 | 25.09 | 15.26 | 26.05 | ≥18 |
| ESTADIO G | 57.14 | 38.09 | 52.63 | 41.86 | <18 |
| | 42.86 | 61.91 | 47.37 | 58.14 | ≥18 |
| ESTADIO H | 8.33 | 14.63 | 8.69 | 8.57 | <18 |
| | 91.67 | 85.36 | 91.31 | 91.43 | ≥18 |



| | | | |
|--|---|-------------------|-------------------|
| | DOCUMENTO INTERNO | IML/GML-01 | |
| | GUIA MÉDICO LEGAL | Versión: | 03 |
| | EVALUACIÓN FÍSICA DE LA INTEGRIDAD SEXUAL EN PRESUNTAS VÍCTIMAS DE DELITOS CONTRA LA LIBERTAD SEXUAL | Página: | 139 de 195 |
| | | Fecha: | 14/12/2021 |

Diagrama de flujo del procedimiento de estimación de la edad dental (Senn David y Weems Richard 2013 Manual of Forensic Odontology a publication of the American Society of Forensic Odontology pg.2017)





| | | |
|--------------------------|-------------------|-------------------|
| DOCUMENTO INTERNO | IML/GML-01 | |
| | Versión: | 03 |
| | Página: | 140 de 195 |
| | Fecha: | 14/12/2021 |

EVALUACIÓN FÍSICA DE LA INTEGRIDAD SEXUAL EN PRESUNTAS VÍCTIMAS DE DELITOS CONTRA LA LIBERTAD SEXUAL

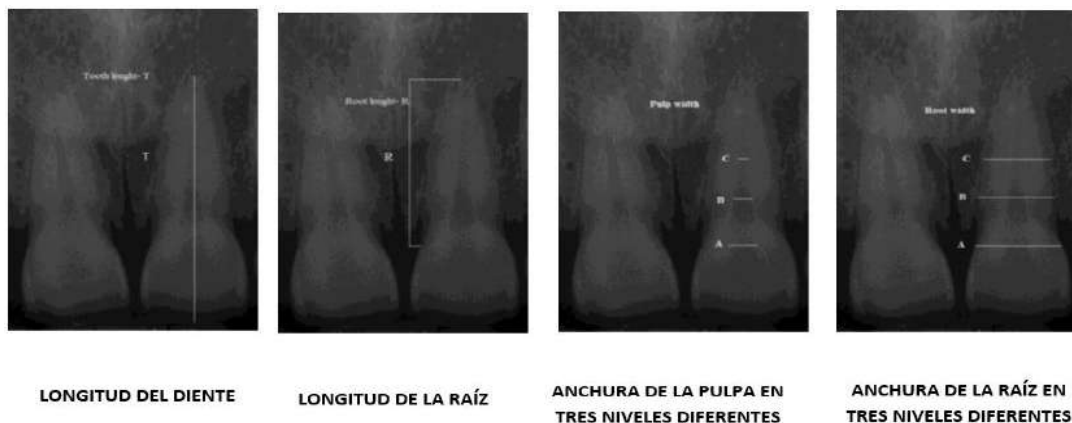
MÉTODOS ODONTOLÓGICOS PARA ESTIMAR LA EDAD DENTAL EN INDIVIDUOS CON MADURACIÓN DENTAL COMPLETA

Los métodos de estimación de edad dental que a continuación detallaremos serán utilizados cuando las técnicas de maduración dental (incluidas las terceras molares) no son aplicables, a consecuencia de que todas las piezas dentarias presentan desarrollo completo

MÉTODO DE KVAALS

Método dental que es aplicable entre las edades de 20 a 50 años, se realiza en radiografías periapicales o en panorámica. Está basada en la medición del tamaño y ancho de la pulpa dental, longitud radicular y longitud corono apical de piezas dentarias maxilares y mandibulares, para el análisis se considera el sexo biológico del individuo. (Ver figura N^a 1).

El resultado de las mediciones es reemplazado en una fórmula (especifica según la pieza dentaria analizada o el número de piezas dentarias analizadas) brindarán una edad dental estimada. Las variables para reemplazar en la fórmula son obtenidas después de realizar las mediciones de las piezas dentarias. (Ver cuadro N^a1)



LONGITUD DEL DIENTE

LONGITUD DE LA RAÍZ

ANCHURA DE LA PULPA EN TRES NIVELES DIFERENTES

ANCHURA DE LA RAÍZ EN TRES NIVELES DIFERENTES

Figura N 1: Parámetros para las Mediciones realizadas para el método de Kvaals

| Teeth | Equation | R2 |
|--|---|------|
| 11/21, 12/22, 15/25, 32/42, 33/43, 34/44 | Age = 129.8 - 316.4(M) - 66.8(W - L) | 0.76 |
| 11/21, 12/22, 15/25 | Age = 120.0 - 256.6(M) - 45.3(W - L) | 0.74 |
| 32/42, 33/43, 34/44 | Age = 135.5 - 356.8(M) - 82.5(W - L) | 0.71 |
| 11/21 | Age = 110.2 - 201.4(M) - 31.3(W - L) | 0.70 |
| 12/22 | Age = 103.5 - 216.6(M) - 46.6(W - L) | 0.67 |
| 15/25 | Age = 125.3 - 288.5(M) - 46.3(W - L) | 0.60 |
| 32/42 | Age = 106.6 - 251.7(M) - 61.2(W - L) - 6.0(G) | 0.57 |
| 33/43 | Age = 158.8 - 255.7(M) | 0.56 |
| 33/44 | Age = 133.0 - 318.3(M) - 65.0(W - L) | 0.64 |

Source: From Kvaal et al. (1995)



| | | |
|--|-------------------|-------------------|
| <p style="text-align: center;">DOCUMENTO INTERNO</p> <p style="text-align: center;">GUIA MEDICO LEGAL</p> <p style="text-align: center;">EVALUACIÓN FISICA DE LA INTEGRIDAD SEXUAL EN PRESUNTAS VICTIMAS DE DELITOS CONTRA LA LIBERTAD SEXUAL</p> | IML/GML-01 | |
| | Versión: | 03 |
| | Página: | 141 de 195 |
| | Fecha: | 14/12/2021 |

Tabla N 1: Fórmulas utilizadas para la estimación de edad según las piezas dentarias analizadas

METODO DE PULPA/ AREA DIENTE

Este método fue realizado por Cameriere, consiste en la medición de la cámara pulpar y la longitud dental, aplicada solo a piezas dentarias caninos (superiores e inferiores), realizado en radiografías periapicales y panorámicas; fundamentado en la aposición dentinaria factor relacionado con el envejecimiento dental. No considera el dimorfismo sexual. Se utilizarán formulas predictoras según las piezas dentarias analizadas. (Ver Tabla N° 2)

| <i>Pieza dentaria</i> | <i>Formula predictoras</i> |
|---|---|
| Canino inferior (x1), Canino superior (x2) | $Age=114.624-431.183(x1)-456.692(x2) +1798.377(x1x2)$ |
| Canino inferior (x1) | $Age=89.456 - 461.873(x1)$ |
| Canino superior (x2) | $Age=99:937- 532:775(x2)$ |

I.3.3.- DETERMINACIÓN DE LA EDAD ÓSEA MEDIANTE EL EXAMEN RADIOLÓGICO:

Existen varias técnicas de determinación de la edad ósea; se han descrito técnicas métricas (mediciones lineales y plantimétricas que no toma en cuenta maduración ósea); Técnicas cuantitativas (recuento radiográfico de los centros de osificación y de las epífisis fusionadas); Técnica cronológica (basado en la determinación de la edad de aparición y fusión de los núcleos de osificación) y la técnica cualitativa o descriptiva.

• MÉTODO CUALITATIVO O DESCRIPTIVO:

Se utilizan compendios radiográficos y esquemas del desarrollo óseo según edad y sexo, basado en indicadores de maduración, el más conocido y utilizado es el de Greulich y Pyle. ^{140,141,142}

Existen otras técnicas como la Técnica de Tanner Whitehouse 2 RUS, sin embargo, es necesario tener valores promedio propios para cada grupo poblacional, para lo cual deben realizarse estudios propios en las poblaciones a investigarse.

Al analizar procesos de evolución biológicos hasta cierto punto no plenamente predecibles, las

¹⁴⁰ Greulich WW, Pyle SI. Radiographic atlas of skeletal development of the hand and wrist. 2nd ed. Stanford: Stanford University Press; 1959.

¹⁴¹ Olli Varkkola, Helena Ranta, Mari Metsäniitty. Antti Sajantila. Age assessment by the Greulich and Pyle method compared to other skeletal X-ray and dental methods in data from Finnish child victims of the Southeast Asian Tsunami. Forensic Sci Med Pathol (2011) 7:311–316

¹⁴² Loder RT, Estle DT, Morrison K, Eggleston D, Fish DN, Greenfield ML, Guire KE. Applicability of the Greulich and Pyle skeletal age standards to black and white children of today. AJDC. 1993; 147:1329–33.



| | | | | |
|--|---|-------------------|-------------------|--|
| | DOCUMENTO INTERNO | IML/GML-01 | | |
| | GUIA MEDICO LEGAL | Versión: | 03 | |
| | EVALUACIÓN FÍSICA DE LA INTEGRIDAD SEXUAL EN PRESUNTAS VÍCTIMAS DE DELITOS CONTRA LA LIBERTAD SEXUAL | Página: | 142 de 195 | |
| | | Fecha: | 14/12/2021 | |

estimaciones de edad basadas en estos principios están sujetas a un grado de error que puede dar lugar a falsas atribuciones de mayoría o minoría de edad en una proporción baja pero significativa. Dicha posibilidad de falsas atribuciones de mayoría o minoría de edad excede las posibilidades de la prueba médica, pero la autoridad judicial o fiscal que la solicita debe conocer este hecho. Cuando sea posible, la probabilidad precisa estimada de dicho error debe ser especificada y conocida por dicha autoridad.

| RECOMENDACIONES PARA LA ESTIMACION DE LA EDAD CRONOLÓGICA (DETERMINACIÓN DE LA EDAD APROXIMADA) EN MENORES DE 18 AÑOS Y MAYORES DE 14 AÑOS: *+ | RECOMENDACIONES PARA LA ESTIMACION DE LA EDAD CRONOLÓGICA (DETERMINACIÓN DE LA EDAD APROXIMADA) EN CASOS DUDOSOS (ENTRE LOS 18 A 21 AÑOS): |
|---|--|
| <ul style="list-style-type: none"> ● Anamnesis dirigida. ● Examen físico general: en este se especificarán el peso y la talla del sujeto, biotipo e índice de masa corporal, evolución de signos de maduración sexual y conclusiones del examen médico general; se describirá cualquier tipo de signo indicativo de una condición patológica que pudiera interferir con el ritmo madurativo del menor. ● Estudio radiográfico del carpo de la mano izquierda. ● Examen de la cavidad oral y estudio radiográfico dental. Esta exploración estaría orientada a definir condiciones patológicas que pudieran alterar el ritmo de maduración dental y a valorar el estado de desarrollo y mineralización dentales. <p><small>*Study Group of Forensic Age Estimation of the German Association for Forensic Medicine (AGFAD). Guidelines for Age Estimation in Living Individuals in Criminal Proceedings [citada 14 Nov 2010]. Disponible en: http://agfad.unimuenster.de/english/empfehlungen/empfehlung_strafverfahren_eng.pdf</small></p> <p><small>+Schmeling A, Grundmann C, Fuhrmann A, Kaatsch HJ, Knell B, Rawstholz F, et al. Criteria for age estimation in living individuals. Int J Leg Med. 2008;122:457-60</small></p> | <ul style="list-style-type: none"> ● Estudio radiográfico de la extremidad proximal de la clavícula.** ● Estudio con tomografía computarizada de la extremidad proximal de la clavícula mediante método multicorte fino.#% <p><small>*Schmeling A, Schultz R, Reisinger W, Mühler M, Wernecke KD, Geserick G. Studies on the time frame for ossification of the medial clavicular epiphyseal cartilage in conventional radiography. Int J Leg Med. 2004; 118:5-8.</small></p> <p><small>+Garamendi PM, Landa MI, Botella MC, Alemán I. Fusión de la epífisis esternal de la clavícula en relación con la edad. Aplicaciones en la estimación forense de la edad. Cuad Med Forense. 2007; 13: 143-56.</small></p> <p><small>#Kreitner KF, Schweden FJ, Riepert, Nafe B, Thelen M. Bone age determination based on the study of the medial extremity of the clavicle. Eur Radiol. 1998;8:1116-22.</small></p> <p><small>%Kellinghaus M, Schulz R, Vieth V, Schmidt S, Schmeling A. Forensic age estimation in living subjects based on the ossification status of the medial clavicular epiphyses as revealed by thin-slice multidetector computed tomography. Int J Leg Med. 2010;124:149-54.25</small></p> |

I.3.4.- SOBRE LOS FACTORES QUE INFLUYEN EN LA ESTIMACIÓN DE LA EDAD CRONOLÓGICA (DETERMINACION DE LA EDAD APROXIMADA):

El fundamento científico de las estimaciones diagnósticas de edad parte del presupuesto de que en los seres humanos se producen una serie de cambios morfológicos que siguen una secuencia cronológica establecida y común a todos ellos. Estas variaciones responden a un control genético y están influidas por factores ambientales diversos, lo que determina que, pese a que dicha secuencia sea común, la cronología exacta de estos cambios en cada sujeto resulte individual, si bien dentro de unos márgenes cronológicos de variabilidad hasta cierto punto predecibles.¹⁴³

Diversos estudios han demostrado la influencia de factores patológicos específicos, nutricionales, higiénico-sanitarios y factores de actividad física en la cronología de las secuencias de cambios morfológicos. En ocasiones, esta cronología puede acelerarse

¹⁴³ P.M. Garamendi González et al. Recomendaciones sobre métodos de estimación forense de la edad de los menores extranjeros no acompañados. Rev Esp Med Legal. 2011;37(1):22-29



| | | |
|---|-------------------|-------------------|
| DOCUMENTO INTERNO GUIA MEDICO LEGAL EVALUACIÓN FISICA DE LA INTEGRIDAD SEXUAL EN PRESUNTAS VICTIMAS DE DELITOS CONTRA LA LIBERTAD SEXUAL | IML/GML-01 | |
| | Versión: | 03 |
| | Página: | 143 de 195 |
| | Fecha: | 14/12/2021 |

o, en otras, retrasarse frente al resto de la población general. A la hora de realizar interpretaciones de los resultados de los medios diagnósticos empleados, será necesario tomar en consideración la influencia de estos posibles factores en el caso del sujeto de estudio específico.

Al analizar procesos de evolución biológicos hasta cierto punto no plenamente predecible, las estimaciones de edad basadas en estos principios están sujetas a un grado de error que puede dar lugar a falsas atribuciones de mayoría o minoría de edad en una proporción baja pero significativa. Dicha posibilidad de falsas atribuciones de mayoría o minoría de edad excede las posibilidades de la prueba médica, pero la autoridad judicial o fiscal que la solicita debe conocer este hecho.

Cuando sea posible, además, la probabilidad precisa estimada de dicho error debe ser especificada y conocida por dicha autoridad.¹⁴⁴ Los grados de variabilidad aceptados son:

| EDAD | RANGO DE ERROR ACEPTADO |
|----------------|--------------------------------|
| Antes de 7años | Hasta 06 (seis) meses. |
| 7-12 años | +/- 01 año |
| 12-21 años | +/- 02 años |
| 22-59 años | 3 a 4 años |
| > 60 años | +/- 05 años |

I.3.5.- CONCLUSIONES DE LA ESTIMACIÓN DE LA EDAD CRONOLÓGICA:

Por ejemplo:

- Edad estimada: 02 (dos) años 06 (seis) meses.
- Edad estimada: 12 (doce) años.
- Edad estimada: 18 (dieciocho) años.
- Edad estimada: 60 (sesenta) años.

¹⁴⁴ P.M. Garamendi González et al. Recomendaciones sobre métodos de estimación forense de la edad de los menores extranjeros no acompañados. Rev Esp Med Legal. 2011;37(1):22-29



| | | |
|--------------------------|---|-------------------|
| DOCUMENTO INTERNO | IML/GML-01 | |
| | Versión: | 03 |
| | Página: | 144 de 195 |
| GUIA MEDICO LEGAL | Fecha: | 14/12/2021 |
| | EVALUACIÓN FISICA DE LA INTEGRIDAD SEXUAL EN PRESUNTAS VICTIMAS DE DELITOS CONTRA LA LIBERTAD SEXUAL | |

CAPITULO IV. EXÁMENES AUXILIARES: LABORATORIO EN CIENCIAS FORENSES EN LA EVALUACIÓN DE LA INTEGRIDAD SEXUAL



| | | |
|---|-------------------|-------------------|
| DOCUMENTO INTERNO | IML/GML-01 | |
| | Versión: | 03 |
| | Página: | 145 de 195 |
| GUIA MEDICO LEGAL | Fecha: | 14/12/2021 |
| EVALUACIÓN FÍSICA DE LA INTEGRIDAD SEXUAL EN PRESUNTAS VÍCTIMAS DE DELITOS CONTRA LA LIBERTAD SEXUAL | | |

LABORATORIO EN CIENCIAS FORENSES PARA LA EVALUACIÓN DE LA INTEGRIDAD SEXUAL

Los exámenes de laboratorio en ciencias forenses constituyen un medio auxiliar en la evaluación de exámenes de integridad sexual y contribuyen a la administración de justicia de una manera efectiva, proporcionando análisis científicos, evidencias y pruebas objetivas de acuerdo a los estándares internacionales.

I. EXÁMENES BIOLÓGICOS

1. Examen espermatoológico
2. Examen tricológico
3. Examen uncológico
4. Examen microbiológico,
5. Examen inmunológico (Descarte de ITS y de hCG)
6. Examen parasitológico
7. Examen Hematológico
8. Examen de detección de amilasa salival

1. ESPERMATOLÓGICO (Búsqueda de espermatozoides y estudio bioquímico del semen)

El examen espermatoológico consiste en el estudio del semen en sus componentes tanto morfológico como bioquímico en muestras que pueden ser de región genital, paragenital y extragenital, prendas de vestir, objetos y otras superficies, como prueba de actividad sexual relacionada con un delito. Este examen, determina el estudio bioquímico del semen y la búsqueda de espermatozoides.

El semen es el fluido masculino de mayor importancia como vestigio en los casos de delitos sexuales. Es líquido, de aspecto lechoso, opalescente, ligeramente amarillo, con un volumen promedio de 3,5 ml. Está compuesto por espermatozoides (10%), plasma seminal (90%), leucocitos y células epiteliales; posee capacidad de fluorescencia, contiene altas concentraciones de fosfatasa ácida y de antígeno específico de próstata. La persistencia de semen después de una supuesta agresión sexual varía y está influenciada por las actividades que realiza la víctima después del hecho (ducha, higiene genital, otros).¹⁴⁵

¹⁴⁵ Quispe Mayta Sergio Emilio, Tarifa Espinoza Silvia, Solíz Pacheco Rubén, Sierra Gareca Armando. Investigación forense del fluido seminal en víctimas de violencia sexual, por el Laboratorio de Biología Forense. BIOFARBO [revista en Internet]. 2010; 18(2): 91-95.



| | | | |
|--|---|-------------------|-------------------|
| | DOCUMENTO INTERNO | IML/GML-01 | |
| | GUIA MEDICO LEGAL | Versión: | 03 |
| | EVALUACIÓN FISICA DE LA INTEGRIDAD SEXUAL EN PRESUNTAS VICTIMAS DE DELITOS CONTRA LA LIBERTAD SEXUAL | Página: | 146 de 195 |
| | | Fecha: | 14/12/2021 |

Diferentes estudios que han valorado la permanencia de espermatozoides en la vagina después del coito han demostrado tiempos muy variables para su determinación, encontrándose espermatozoides completos móviles en muestras de interés forense entre las primeras 12 a 16 horas después del coito sexual, excepcionalmente entre las 18 a 24 horas e incluso hasta 72 horas después del acto sexual.¹⁴⁶ En general se ha descrito que a medida que aumenta el intervalo de tiempo poscoital la porción de las muestras positivas para espermatozoides disminuye.¹⁴⁷

Las tomas de muestras en genitales femeninos deben ser consideradas dentro de las 72 horas en cualquier periodo del ciclo menstrual (menstruación, ovulación, etc.) o estadios especiales como el puerperio y postquirúrgico (legrado), etc.

El semen se puede detectar en muestras vaginales tomadas hasta aproximadamente cuatro días después del coito; sin embargo, en la mayoría de los casos no se detecta semen en muestras tomadas más allá de las 48 horas después del coito.¹⁴⁸ En las muestras de hisopado anal y cavidad oral, el semen se mantiene por períodos cortos de tiempo.¹⁴⁹ Por lo general, no se encuentran después de 24 horas del supuesto incidente. Sin embargo, se recomienda tomar las muestras hasta las 24 horas posteriores a la supuesta agresión sexual.

A.- COMPOSICIÓN DEL SEMEN:

El semen tiene dos fracciones: La porción celular o esperma (5 - 10% del volumen), y la porción líquida o plasma seminal (90 - 95% de volumen), el semen en conjunto es de aspecto lechoso, opalescente, ligeramente amarillo, posee un pH. de 7.2 - 7.3. El rango de conteo normal de espermatozoides está entre 20 millones/ml y 200 millones/ml. El volumen se considera normal cuando está entre 2 y 6 ml.

Es importante tener en cuenta que el líquido seminal es producto de la secreción de tres glándulas distintas del sistema genital y sus composiciones son diferentes. La primera proviene de la glándula de Cowper, de pH 8.4 que neutraliza la acidez de la uretra. La segunda, de la fracción prostática y por último el líquido segregado por las vesículas seminales. La presencia de un espermatozoide es la prueba irrefutable de semen. Es importante tener en cuenta que en casos de: azoospermia, hipospermia, aspermia y oligospermia no se pueden observar espermatozoides en el examen microscópico. Sin embargo, podemos detectar células somáticas masculinas mediante la determinación del cromosoma "Y" usando la técnica de PCR en tiempo real.

¹⁴⁶ Evaluación de la persistencia de espermatozoides humanos en la vagina. Mercedes Salcedo Sifuentes. 2015. Medicina & Laboratorio. vol 21 número3-4 pág. 150.

¹⁴⁷ Dziak R. Parker L. Collins V. Johnston S. Providing Evidence Based Opinions on time since intercourse (TSI) Based on body fluid testing results of internal samples. Can Soc Forensic Sci J. 2011;44: 59-69

¹⁴⁸ The Forensic Science Laboratory. Data 2010. Garda Headquarters, Phoenix Park, Dublin.

¹⁴⁹ Keating, S.M. and Allard, J.E. What's in a name? – Medical samples in cases of alleged sexual assault. Med. Sci. Law, 34 (3).



| | | |
|---|-------------------|-------------------|
| DOCUMENTO INTERNO | IML/GML-01 | |
| | Versión: | 03 |
| | Página: | 147 de 195 |
| GUIA MEDICO LEGAL | Fecha: | 14/12/2021 |
| EVALUACIÓN FÍSICA DE LA INTEGRIDAD SEXUAL EN PRESUNTAS VÍCTIMAS DE DELITOS CONTRA LA LIBERTAD SEXUAL | | |

B.- TOMA DE MUESTRAS BIOLÓGICAS:

El médico legista evaluador es el responsable de la toma de muestra(s) del examen de integridad sexual.

B.1.- MATERIALES PARA EL RECOJO Y TOMA DE MUESTRA DURANTE EL EXAMEN

- Guantes de nitrilo estériles descartables
- Equipo de Protección Personal (mandiles, gorro y mascarillas)
- Hisopos de algodón estériles con presentación individual
- Suero fisiológico / agua destilada
- Láminas portaobjetos con espacio para rótulos
- Sticker autoadhesivo para rotulado
- Plumón indeleble
- Lupa mediana de 2X para búsqueda de evidencia traza
- Cinta de embalaje transparente
- Sobres de papel manila para envío de muestras
- Solicitud de examen biológico / toxicológico (Anexo N° 01 y N° 02)
- Formato de cadena de custodia (Anexo N° 03)
- Cortauñas pequeña de adulto
- Pinzas de metal, punta delgada con protector de goma
- Tijeras pequeñas
- Frascos de boca ancha con tapa de primer uso
- Tubos o viales con tapa de primer uso
- Peine fino (tipo pediculosis para peinado púbico) de primer uso
- Fragmentos de gasa estéril
- Cinta de seguridad
- Marcador de punta fina indeleble
- Bolsas de papel kraft de diferentes tamaños:
 - Pequeños de 8cm x 7cm.
 - Medianos de 12 cm x 19 cm
 - Grandes de 25 cm x 40 cm



| | | |
|---|-------------------|-------------------|
| DOCUMENTO INTERNO | IML/GML-01 | |
| | Versión: | 03 |
| | Página: | 148 de 195 |
| | Fecha: | 14/12/2021 |
| GUIA MÉDICO LEGAL | | |
| EVALUACIÓN FÍSICA DE LA INTEGRIDAD SEXUAL EN PRESUNTAS VÍCTIMAS DE DELITOS CONTRA LA LIBERTAD SEXUAL | | |

B.2.- PRINCIPIOS GENERALES¹⁵⁰:

- Rotular las láminas e hisopos con el sticker auto adhesivo previamente a la toma de muestras, considerando los siguientes datos: N° de Informe pericial, nombre o iniciales de la persona a quien pertenece la muestra y región anatómica de la toma de muestra.
- Tomar las muestras lo antes posible evitando la contaminación, realizar el frotis en láminas portaobjetos y dejar secar a temperatura ambiente.

Considerar los siguientes principios de forma obligatoria en cada envío de muestras a laboratorio

- Embalar, firmar, sellar y lacrar adecuadamente.
- Llenar de manera detallada, precisa y firmar el sobre conteniendo la muestra, el formato de solicitud de examen biológico y formato de cadena de custodia.
- Entregar las muestras previo registro de recepción de muestras para el laboratorio de biología forense (Anexo N° 29) y de continuidad de la cadena de custodia (Anexo N° 02)

B.3.- TOMA DE MUESTRA DE LA PIEL: ÁREA EXTRAGENITAL Y PARAGENITAL

Deben tomarse muestras de todas las áreas de la piel (sin lavar) que hayan sido lamidas, besadas, chupadas, mordidas o eyaculadas por el agresor a la víctima o viceversa. Para la toma de muestras en manchas húmedas se deben utilizar hisopos secos y, en caso de manchas secas se recomienda la técnica del doble hisopado.¹⁵¹

TÉCNICA DEL DOBLE HISOPADO.¹⁵² Esta técnica es utilizada para la toma de muestras en superficies de la piel u otro soporte no transportable. Consiste en utilizar primero un hisopo humedecido en solución salina fisiológica (CINa 0.9%) y un segundo hisopo seco; posteriormente aplicarlo según el orden mencionado sobre la superficie de la muestra realizando movimientos de rotación y en sentido circular sobre el eje largo del hisopo, permitiendo que cada lado del hisopo entre en contacto con la superficie de la muestra, la presión aplicada a los hisopos debe ser mínima a fin de no exfoliar la piel y recolectar las células del evaluado. Posteriormente realizar el extendido en láminas portaobjetos (una lámina por cada hisopo), dejar secar, rotular y embalar adecuadamente.

B.4. - TOMA DE MUESTRA DE LA CAVIDAD ORAL.

Se recomienda la obtención de las muestras dentro de las 6 a 12 horas posteriores al suceso sexual y dentro de las técnicas de toma de muestras descritas, se tiene que

¹⁵⁰ World Health Organization, Guidelines for medico-legal care for victims of sexual violence, 2003.

¹⁵¹ Sweet, D., Lorente, M., Lorente, J. A., Valenzuela, A., Villanueva, E. An improved method to recover saliva from human skin: the double swab technique. J. Forensic Sci. Soc. 42: 320–322, 1997.

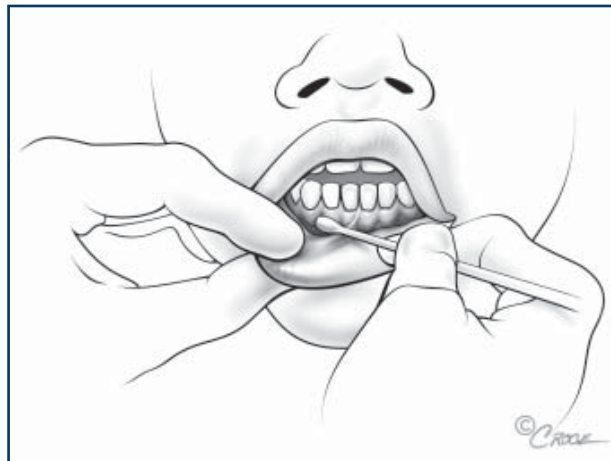
¹⁵² Sweet, D., Lorente, M., Lorente, J. A., Valenzuela, A., Villanueva, E. An improved method to recover saliva from human skin: the double swab technique. J. Forensic Sci. Soc. 42: 320–322, 1997.

| | | |
|--|-------------------|-------------------|
| <p style="text-align: center;">DOCUMENTO INTERNO</p> <p style="text-align: center;">GUIA MEDICO LEGAL</p> <p style="text-align: center;">EVALUACIÓN FÍSICA DE LA INTEGRIDAD SEXUAL EN PRESUNTAS VÍCTIMAS DE DELITOS CONTRA LA LIBERTAD SEXUAL</p> | IML/GML-01 | |
| | Versión: | 03 |
| | Página: | 149 de 195 |
| | Fecha: | 14/12/2021 |

éstas pueden realizarse mediante la recolección de saliva, la aplicación de hisopos, torundas de gasa, o mediante enjuague bucal con agua destilada.^{153 154 155}

Por lo cual se recomienda seguir la siguiente secuencia:

- Obtener saliva como primera muestra.
- Luego, se toma muestras con dos hisopos, aplicados de manera secuencial, se frota sobre los márgenes interno y externo de las encías, sobre el paladar duro, el paladar blando, en el interior de las mejillas, comisura, labios, y sobre ambas superficies de la lengua. Rotular como **“hisopado bucal”**.
- Finalmente, la cavidad oral se enjuaga con 10 ml de agua destilada. Debe ser rotulado como **“lavado bucal”**.



- Enviar al Laboratorio de Biología Forense considerando los principios generales (B.2). Hisopado bucal¹⁵⁶

B.5.- TOMA DE MUESTRAS BIOLÓGICAS DE GENITALES FEMENINOS.

Para la toma de muestras de la región genital femenina, se aconseja seguir el siguiente orden.

- Recolectar cualquier material extraño o indicio biológico externo o interno (papel higiénico, tampones, toallas higiénicas, elementos pilosos, sangre) relacionados a la ocurrencia del hecho estudiado, deben ser recolectados, rotulados, previamente secados a temperatura ambiente, embalados de manera individual en sobres manila o papel para el envío respectivo al laboratorio considerando los principios generales (B.2).
- Tomar muestra de la región correspondiente a la vulva (labios menores, labios mayores, fosa navicular y vestíbulo) utilizando dos hisopos humedecidos con suero

¹⁵³ Lind, W., Carlson, D. Recovery of semen from chewing gum in an oral sexual assault. J Forensic Identification. 45, 280–282, 1995.

¹⁵⁴ Hampton, H. L. Care of the woman who has been raped. N. Engl. J. Med. 332:234–237, 1995.

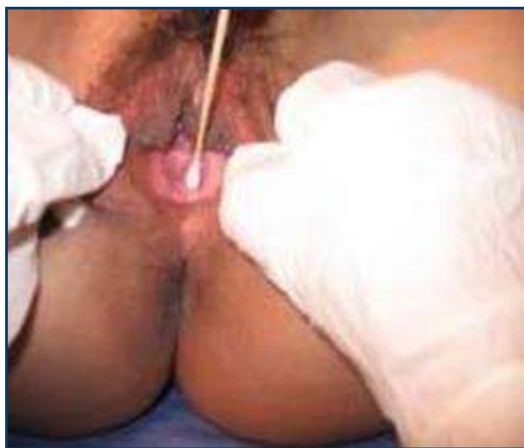¹⁵⁵ Willott, G. M., Crosse, M. A. The detection of spermatozoa in the mouth. J. Forensic Sci Soc. 26:125–128, 1986.

¹⁵⁶ World Health Organization. Guidelines for médico-legal care for victims of sexual violence, 2003.

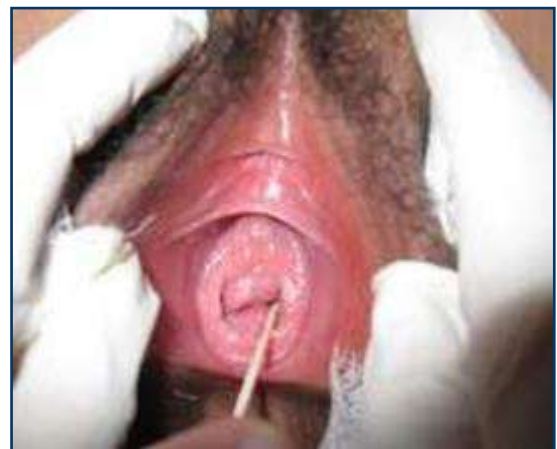| | | |
|--|-------------------|-------------------|
| <p style="text-align: center;">DOCUMENTO INTERNO</p> <p style="text-align: center;">GUIA MEDICO LEGAL</p> <p style="text-align: center;">EVALUACIÓN FISICA DE LA INTEGRIDAD SEXUAL EN PRESUNTAS VICTIMAS DE DELITOS CONTRA LA LIBERTAD SEXUAL</p> | IML/GML-01 | |
| | Versión: | 03 |
| | Página: | 150 de 195 |
| | Fecha: | 14/12/2021 |

fisiológico, se debe considerar un hisopo adicional para ADN, estos deben ser usados de manera secuencial. Rotular la muestra como **“hisopado vulvar”**.

Se separan los labios menores, y de manera secuencial se toman muestras de la porción inferior de la vagina con **dos hisopos secos y uno adicional para ADN**, rotulando como **“Hisopado vaginal inferior”**.



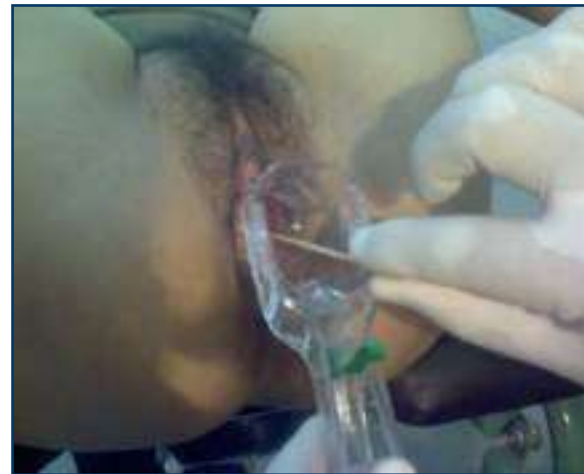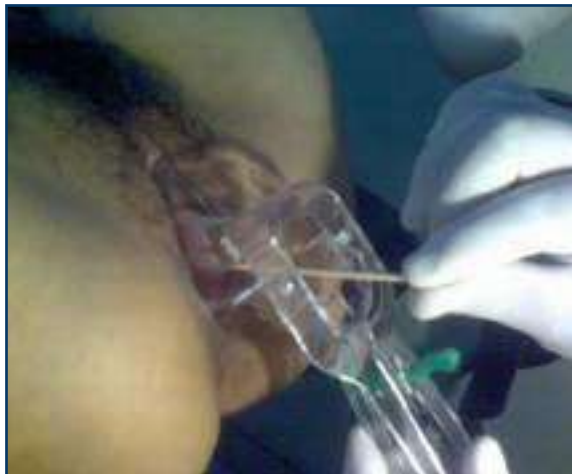Hisopado vulvar



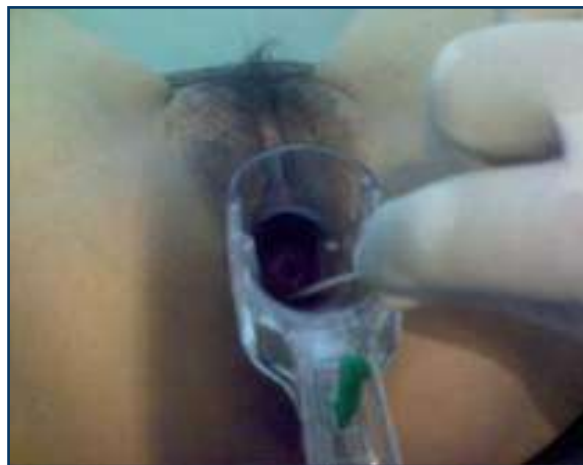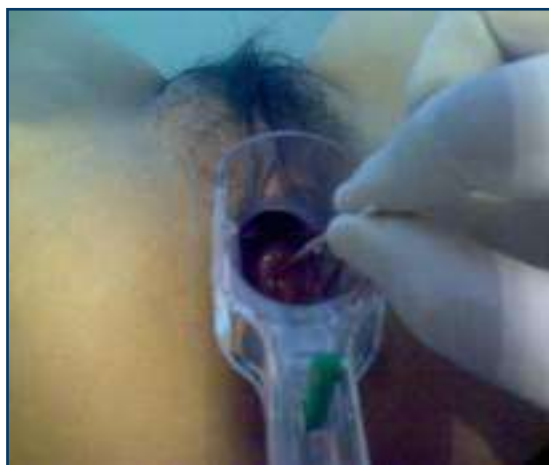Hisopado vaginal inferior

- Se introduce un espéculo vaginal apropiado en los dos tercios inferiores de la vagina, se abre el espéculo **y con dos hisopos secos y uno adicional para ADN** se toman muestras del tercio superior de la vagina, incluyendo el fondo de saco posterior, rotular como **“Hisopado vaginal superior”**. Se debe evitar tocar el espéculo con los hisopos con los cuales se están tomando las muestras.
- Cuando sea relevante, debe tomarse también, muestras del orificio cervical externo, **“Hisopado Orificio cervical externo”**.
- Adicionalmente, puede tomarse una muestra, aplicando de 2 a 10 ml de suero fisiológico en la cavidad vaginal, y luego aspirando el contenido vaginal, a esta muestra rotular **“lavado vaginal”**.
- En casos de usuarias contributorias al uso de espéculo, este se insertará en la cavidad vaginal, secuencialmente, tres hisopos secos, considerando **un hisopo adicional para ADN**. y, teniendo cuidado en no tocar con el hisopo la región vulvar, a esta muestra rotular como **“hisopado vaginal”**.

| | | | |
|---|--|-------------------|------------|
| DOCUMENTO INTERNO | | IML/GML-01 | |
| GUIA MEDICO LEGAL | | Versión: | 03 |
| EVALUACIÓN FÍSICA DE LA INTEGRIDAD SEXUAL EN PRESUNTAS VÍCTIMAS DE DELITOS CONTRA LA LIBERTAD SEXUAL | | Página: | 151 de 195 |
| | | Fecha: | 14/12/2021 |



Introduzca el hisopo evitando el contacto con las paredes del espéculo



Hisopado Orificio Cervical externo

Hisopado vaginal superior

B.6.- TOMA DE MUESTRAS DE LA REGIÓN PERIANAL

–Tomar muestras de la región perianal utilizando dos hisopos de manera secuencial, primero se pasan un hisopo húmedo, y luego un hisopo seco, considerando **un hisopo adicional para ADN**.

–Rotular como “hisopado perianal” (externo o interno)

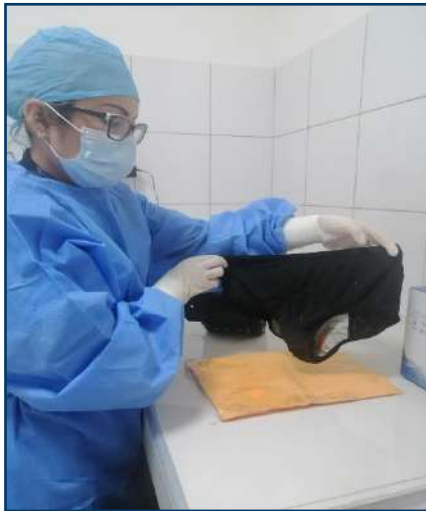B.7.- TOMA DE MUESTRAS EN GENITALES MASCULINOS

Se toman muestras de surco balano prepucial y del cuerpo del pene desde la base hasta el orificio uretral utilizando de forma secuencial dos hisopos humedecidos con suero fisiológico, debe considerarse **un hisopo adicional para ADN**, rotular como “hisopado de surco balano prepucial, meato uretral y/o cuerpo del pene”.

| | | |
|---|-------------------|-------------------|
| DOCUMENTO INTERNO GUIA MEDICO LEGAL EVALUACIÓN FÍSICA DE LA INTEGRIDAD SEXUAL EN PRESUNTAS VÍCTIMAS DE DELITOS CONTRA LA LIBERTAD SEXUAL | IML/GML-01 | |
| | Versión: | 03 |
| | Página: | 152 de 195 |
| | Fecha: | 14/12/2021 |

B.8.- EN PRENDAS DE VESTIR:

- Las prendas de vestir con manchas sospechosas (sangre, semen u otros elementos biológicos) se deben secar perfectamente a temperatura ambiente (evitar la humedad y la contaminación microbiana), antes de embalarlas.
- Colocarlas en un sobre, de preferencia más grande que la prenda para evitar la posibilidad de dañar los elementos que puedan servir de prueba.
- Las prendas de vestir, del presunto agresor y/o de la presunta víctima, deben ser embaladas de forma separada.
- Rotular y lacrar el sobre especificando el tipo de muestra, describiendo las características de la prenda enviada; llenar la solicitud de exámenes biológicos de manera detallada y firmar; así mismo el formato de cadena de custodia. Enviar al Laboratorio de Biología Forense considerando los principios generales (B.2).



Mancha sospechosa de prenda



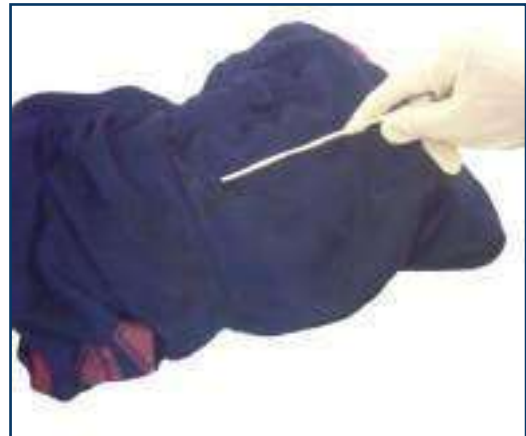Ubicación de la mancha sospechosa

*Foto cortesía de Bióloga: Luz Arévalo Campos.

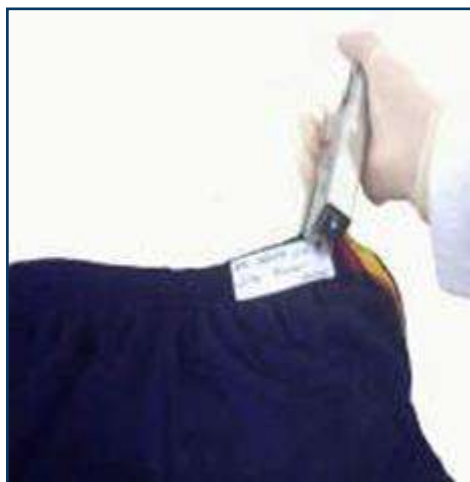| | | |
|---|------------|------------|
| DOCUMENTO INTERNO GUIA MEDICO LEGAL EVALUACIÓN FÍSICA DE LA INTEGRIDAD SEXUAL EN PRESUNTAS VÍCTIMAS DE DELITOS CONTRA LA LIBERTAD SEXUAL | IML/GML-01 | |
| | Versión: | 03 |
| | Página: | 153 de 195 |
| | Fecha: | 14/12/2021 |



Mancha sospechosa



Ubicación de la mancha sospechosa



Rotulado de la prenda




Proceso de secado de a prenda

C.- PROCEDIMIENTO POSTERIOR A LA TOMA DE MUESTRA.

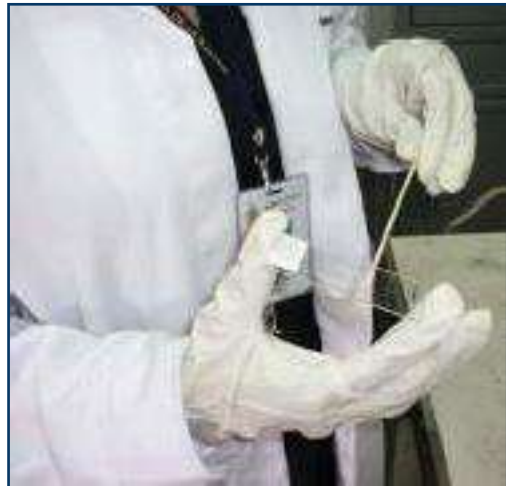- Se debe realizar el extendido de la muestra en una lámina portaobjeto de primer uso, previamente rotulada.
- Tomar los hisopos y deslizar el algodón con movimientos rotatorios sobre la lámina.
- Dejar secar a temperatura ambiente, evitando la contaminación para luego embalar, firmar, sellar y lacrar adecuadamente.
- Llenar de manera detallada y firmar el formato de solicitud de examen biológico y el formato de cadena de custodia (Anexo: formato de solicitud y de cadena de custodia)
- Hacer la entrega de las muestras considerando el registro de recepción de

| | | |
|--|------------------------|-------------------|
| <p style="text-align: center;">DOCUMENTO INTERNO</p> <p style="text-align: center;">GUIA MEDICO LEGAL</p> <p style="text-align: center;">EVALUACIÓN FISICA DE LA INTEGRIDAD SEXUAL EN PRESUNTAS VICTIMAS DE DELITOS CONTRA LA LIBERTAD SEXUAL</p> | IML/GML-01 | |
| | <p>Versión:</p> | 03 |
| | <p>Página:</p> | 154 de 195 |
| | <p>Fecha:</p> | 14/12/2021 |

muestras para el laboratorio de biología forense.



Rotulado de la lámina portaobjeto



Extendido en lámina portaobjeto



Dejar secar a temperatura ambiente

1.1 MÉTODO DE ESTUDIO ESPERMATOLÓGICO

1.1.1.- EXAMEN BIOQUÍMICO:

Los procedimientos utilizados en este estudio se basan en interacciones bioquímicas del sistema inmunológico.

Fosfatasa ácida prostática (FAP): Enzima presente en el plasma seminal, producida por la próstata, tiene una concentración 400 veces mayor que en otros fluidos corporales. La FAP cataliza en medio ácido la hidrólisis del alfa naftil fosfato. El alfa naftol producido, reacciona con una sal de diazonio formando un cromógeno púrpura.



| | | |
|---|-------------------|-------------------|
| DOCUMENTO INTERNO | IML/GML-01 | |
| | Versión: | 03 |
| | Página: | 155 de 195 |
| GUIA MEDICO LEGAL | Fecha: | 14/12/2021 |
| EVALUACIÓN FÍSICA DE LA INTEGRIDAD SEXUAL EN PRESUNTAS VÍCTIMAS DE DELITOS CONTRA LA LIBERTAD SEXUAL | | |

Tiene una sensibilidad de 67%, sin embargo, a las 48h su sensibilidad disminuye a 40%, puesto que a partir de las 14 horas desaparece progresivamente.¹⁵⁷

- b) Antígeno Prostático específico (PSA):** Es una glicoproteína producida por las células epiteliales prostáticas, tiene una sensibilidad del 99.4%, a las 48 horas su sensibilidad disminuye a 96%, puesto que a partir de las 27 horas desaparece progresivamente. La detección de PSA es a través de un inmunoensayo cromatográfico de flujo lateral.¹⁵⁸
- c) Semenogelina I y II:** Son los principales componentes proteicos en el semen, se producen principalmente en las vesículas seminales. Representan la consistencia gelatinosa del semen recién eyaculado debido a interacciones a través de puente disulfuro. Su concentración es 10 veces más que el PSA. La identificación de semenogelina humana es mediante la prueba de tira reactiva.¹⁵⁹

1.1.2.- EXAMEN MICROSCÓPICO.

Los espermatozoides son células móviles constituidas por una cabeza, cuello, cuerpo y cola con una longitud que varía de las 50 a 70 micras. Dado que los estudios de semen se realizan principalmente en base a la presencia de espermatozoides, es importante proteger las prendas que contengan a los mismos.

Tinciones para espermatozoides: En la búsqueda microscópica de espermatozoides en muestras de hisopados (vaginal, anal, bucal, piel), prendas u otros soportes. Los principales métodos de tinción son los siguientes:

- a) Coloración “Árbol de Navidad”** (nuclear fast red and picro índigo carmine). La técnica Kernechtrol-Picroíndigocarmín KPIC o Árbol de Navidad se caracteriza por discernir principalmente espermatozoides completos o cabezas de espermatozoide de células no espermáticas, bien células epiteliales o levaduras, que regularmente están presentes en las muestras procedentes de una agresión sexual. En la visualización al microscopio óptico se destaca la parte posterior de las cabezas de espermatozoide de rojo fucsia refringente, siendo la zona anterior teñida de forma más suave, resaltando el acrosoma con su característica transparencia, mientras que la cola del espermatozoide y el cuello resultará en color verde. Las células epiteliales, si las hubiere en la muestra, toman una coloración verde en citoplasma y granate en el núcleo. Debido a la fragilidad de la unión

¹⁵⁷ Quispe Mayta, S. E., Tarifa Espinoza, S., Soliz Pacheco, R. y. (2010). Investigación forense del fluido seminal en víctimas de violencia sexual, por el Laboratorio de Biología Forense. BIOFARBO. vol.18, n.2, 91-95.

¹⁵⁸ Quispe Mayta, S. E., Tarifa Espinoza, S., Soliz Pacheco, R. y. (2010). Investigación forense del fluido seminal en víctimas de violencia sexual, por el Laboratorio de Biología Forense. BIOFARBO. vol.18, n.2, 91-95

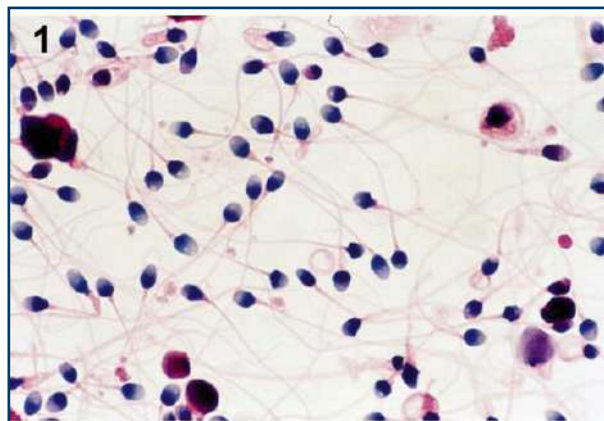
¹⁵⁹ Posada Yeny, M. M. (2011). Semenogelina y antígeno específico de próstata en semen. Alemania: editorial académica española.

| | | | |
|--|---|-------------------|-------------------|
| | DOCUMENTO INTERNO | IML/GML-01 | |
| | GUIA MEDICO LEGAL | Versión: | 03 |
| | EVALUACIÓN FISICA DE LA INTEGRIDAD SEXUAL EN PRESUNTAS VICTIMAS DE DELITOS CONTRA LA LIBERTAD SEXUAL | Página: | 156 de 195 |
| | | Fecha: | 14/12/2021 |

entre cabeza y cola, y a la rapidez de su ruptura por deshidratación, lo más frecuente es la visualización de cabezas de espermatozoide.¹⁶⁰

b) Coloración Hematoxilina-Eosina: Es una tinción basada en dos etapas, la primera una tinción nuclear por un colorante básico (hematoxilina) y la segunda, una tinción citoplasmática por un colorante xanténico ácido (eosina). La hematoxilina en combinación con sales de aluminio, hierro o cromo, forma un colorante activo, la hemateína, formada por oxidación de la hematoxilina. Este se usa como colorante nuclear, tiñendo los núcleos de color azul/negro y aportando un buen detalle de los mismos. Por este motivo, se suele usar junto con un colorante citoplasmático, generalmente la eosina, que aporta una gradación entre el rosa, y el rojo a las estructuras y matrices celulares de carácter catiónico (a las que la hematoxilina no tiñe o lo hace muy débilmente). Se consigue así un buen contraste de las preparaciones microscópicas facilitando su observación.¹⁶¹

c) Coloración Cristal violeta: Las muestras son extendidas y fijadas en láminas portaobjeto y posteriormente coloreadas con cristal violeta por minuto y medio y observadas con objetivo de inmersión (100x).



Espermatozoides con tinción hematoxilina – eosina¹⁶²

¹⁶⁰ Aksoy, Emine, Aktan, Tahsin Murad, Duman, Selcuk, & Cuce, Gokhan. (2012). Assessment of Spermatozoa Morphology under Light Microscopy with Different Histologic Stains and Comparison of Morphometric Measurements. *International Journal of Morphology*, 30(4), 1544-1550. pág. 1545.

¹⁶¹ Santos Vidal S. (2017). Tinción Hematoxilina-Eosina. España. Universidad Nacional de Educación a Distancia Facultad de Ciencias. Tesina para obtener el Master Pág. 10.

¹⁶² Aksoy, Emine, Aktan, Tahsin Murad, Duman, Selcuk, & Cuce, Gokhan. (2012). Assessment of Spermatozoa Morphology under Light Microscopy with Different Histologic Stains and Comparison of Morphometric Measurements. *International Journal of Morphology*, 30(4), 1544-1550. pág. 1545.



DOCUMENTO INTERNO

IML/GML-01

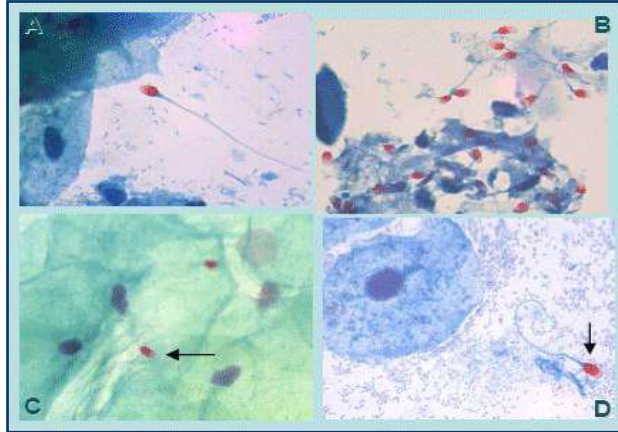
GUIA MEDICO LEGAL

Versión: 03

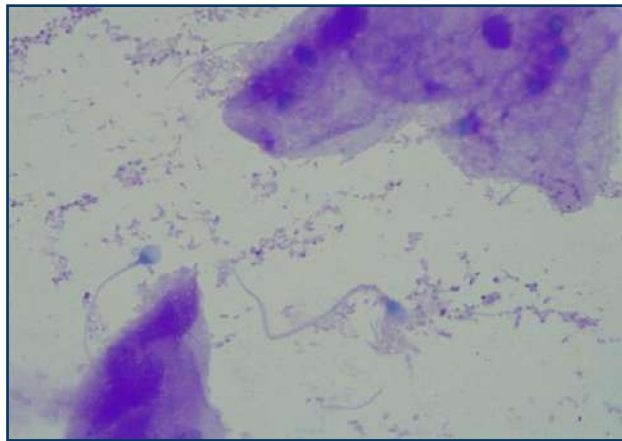
EVALUACIÓN FÍSICA DE LA INTEGRIDAD SEXUAL EN
PRESUNTAS VÍCTIMAS DE DELITOS CONTRA LA
LIBERTAD SEXUAL

Página: 157 de 195

Fecha: 14/12/2021



Espermatozoides con tinción “Árbol de Navidad”.



Espermatozoides con tinción Cristal Violeta

*Foto Cortesía de Bióloga: Esperanza Loayza Gavilán.




| | | |
|---|-------------------|-------------------|
| DOCUMENTO INTERNO | IML/GML-01 | |
| | Versión: | 03 |
| | Página: | 158 de 195 |
| | Fecha: | 14/12/2021 |
| GUIA MÉDICO LEGAL | | |
| EVALUACIÓN FÍSICA DE LA INTEGRIDAD SEXUAL EN PRESUNTAS VÍCTIMAS DE DELITOS CONTRA LA LIBERTAD SEXUAL | | |

1.1.3.- EXAMEN DEL CROMOSOMA “Y” MEDIANTE LA TÉCNICA DE PCR EN TIEMPO REAL.

A pesar de la existencia de métodos tradicionales para la identificación de la presencia del sexo masculino, en muestras de delitos contra la libertad sexual, resulta necesario contar con pruebas alternativas que sean confiables, rápidas, y aplicables en el ámbito forense.

Una de estas pruebas es el examen de determinación de presencia del cromosoma “Y” mediante el gen TPSY1, el cual está localizado solo en el cromosoma “Y”; para lo cual se amplifica un fragmento de 133 pb., mediante la técnica de Reacción en Cadena de la Polimerasa (PCR).



Ubicación del Gen TPSY1 en el cromosoma “Y”

Para dar inicio al procedimiento de determinación de cromosoma “Y” mediante la técnica de Reacción en Cadena de la Polimerasa (PCR), en muestras relacionadas a un delito contra la libertad sexual, estas deben pasar previamente por el examen espermatológico (bioquímico y microscópico) y debe cumplir estrictamente con los siguientes criterios:

- Data reciente (hasta 72 horas del suceso).
- Resultados bioquímicos de reacción débil-positivo o positivos (FAP Y PSA) y al examen microscópico no se observaron espermatozoides.



| | | |
|---|-------------------|------------|
| DOCUMENTO INTERNO GUIA MEDICO LEGAL EVALUACIÓN FISICA DE LA INTEGRIDAD SEXUAL EN PRESUNTAS VICTIMAS DE DELITOS CONTRA LA LIBERTAD SEXUAL | IML/GML-01 | |
| | Versión: | 03 |
| | Página: | 159 de 195 |
| | Fecha: | 14/12/2021 |

1.2.- METODOLOGÍA DE ESTUDIO DE MUESTRAS PARA EXAMEN ESPERMATOLOGICO

| EXAMEN BIOQUÍMICO | | | EXAMEN MICROSCOPICO (OBSERVACIÓN DE ESPERMATOZOIDES) | DETERMINACIÓN DE CROMOSOMA Y (GEN AMELOGENINA) |
|-------------------|--------------|--------------|--|--|
| FAP | PSA | SEMENOGLINA | | |
| Positivo (+) | Negativo (-) | Negativo (-) | Positivo (+) | No se realiza |
| Negativo (-) | Positivo (+) | Negativo (-) | Positivo (+) | No se realiza |
| Negativo (-) | Negativo (-) | Positivo (+) | Positivo (+) | No se realiza |
| Positivo (+) | Negativo (-) | Negativo (-) | Negativo (-) | Determinar cromosoma Y |
| Negativo (-) | Positivo (+) | Negativo (-) | Negativo (-) | Determinar cromosoma Y |
| Negativo (-) | Negativo (-) | Positivo (+) | Negativo (-) | No se realiza |
| Negativo (-) | | | Positivo (+) | No se realiza |
| Positivo (+)* | | | Negativo (-) | No se realiza |

- La Determinación de Cromosoma “Y” se realizará cuando se tenga implementado este Procedimiento Técnico en el IMLCCFF

2. ESTUDIO DE LOS ELEMENTOS PILOSOS – TRICOLOGÍA FORENSE (CABELLOS, PELOS, VELLÓS):

La importancia de los elementos pilosos como elemento de estudio forense se sustenta en su resistencia a la descomposición, conservando sus características a lo largo del tiempo, incluso transcurrido considerable tiempo de la muerte; su análisis microscópico permite identificar características propias del pelo, tales como la presencia o ausencia



| | | |
|---|-------------------|-------------------|
| DOCUMENTO INTERNO | IML/GML-01 | |
| | Versión: | 03 |
| | Página: | 160 de 195 |
| GUIA MEDICO LEGAL | Fecha: | 14/12/2021 |
| EVALUACIÓN FÍSICA DE LA INTEGRIDAD SEXUAL EN PRESUNTAS VÍCTIMAS DE DELITOS CONTRA LA LIBERTAD SEXUAL | | |

de médula, pigmentación, patrón que exhibe el canal medular, el cual permite determinar la posible especie animal a la que pertenece.^{163,164}

También es posible el hallazgo de elementos que contribuyan al esclarecimiento del hecho delictuoso, tales como adherencias o diversas drogas (barbitúricos, anfetaminas, opiáceos, cocaína, benzodiacepinas, y cannabis) las cuales podrían estar relacionadas con la víctima o el agresor.¹⁶⁵

A. PROCEDIMIENTO PARA LA TOMA DE MUESTRAS DE ELEMENTOS PILOSOS

Muestras de control o de referencia

Los elementos pilosos cuestionados deben acompañarse con muestras de control o referencia de la **víctima, del sospechoso** u otras personas que podrían haber dejado evidencia en la escena del hecho para su posterior comparación según tipo de delito.

Si al realizar el examen físico a la víctima se encuentra un elemento piloso con características de cabello, se tomará una muestra de control del cuero cabelludo del sospechoso, si se encuentra un elemento piloso con características de vello (ya sea púbico o de otra región somática), se tomará muestra de control de vello.

Se deben obtener elementos pilosos con raíces para poder ser comparados con otros elementos pilosos debido a que la mayoría de los pelos probablemente hayan llegado al final de su crecimiento. (Comparar pelos con pelos y vellos con vellos).¹⁶⁶

Los elementos deben ser levantados con mucho cuidado con la ayuda de una pinza de metal de punta delgada cubiertas con hule o plástico para no producir o sumar lesiones al elemento piloso.¹⁶⁷

¹⁶³ Vázquez Sanjuán, L. M. (2013). Pelos como tipo de indicio en un hecho delictivo. Universidad Nacional Autónoma de México Facultad de Estudios Superiores Zaragoza. Tesina para obtener el título de químico farmacéutico Biólogo. pág. 8, 21.25.

¹⁶⁴ Manual de Criminalística. (2006). Policía Nacional del Perú. Dirección de Criminalística. Primera Edición: Noviembre, 2006 Servicios Gráficos JMD. Impreso en Lima-Perú. Pág. 204

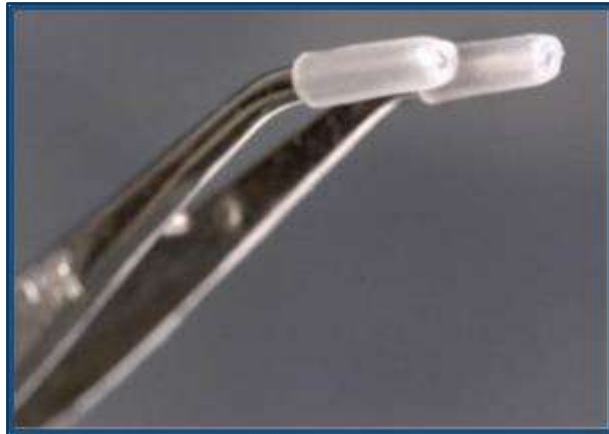¹⁶⁵ Ledray, 1993

¹⁶⁶ Peña Morejón, Cepeda Paca, Cáceres Manzano & Sánchez Polit (2019). Estudio de Tricología Forense en casos donde el Elemento Piloso es Crucial para la Investigación, como Indicio en un Hecho Delictivo. www.cienciadigital.org. Recibido: 10-02-2019 / Revisado: 15-02-2019 / Aceptado: 04-03-2019/ Publicado: 12-03-2019. Pág. 7.

¹⁶⁷ Molina Marycell. (2004). Biología Forense. Laboratorio de Criminalística San José. Costa Rica Pág. 18



| | | | |
|--|---|-------------------|-------------------|
| | DOCUMENTO INTERNO | IML/GML-01 | |
| | GUIA MEDICO LEGAL | Versión: | 03 |
| | EVALUACIÓN FISICA DE LA INTEGRIDAD SEXUAL EN PRESUNTAS VICTIMAS DE DELITOS CONTRA LA LIBERTAD SEXUAL | Página: | 161 de 195 |
| | | Fecha: | 14/12/2021 |



Pinzas con protección de látex.¹⁶⁸

1. En caso de la toma de muestra del cuero cabelludo:

Para conseguir la muestra de comparación de los elementos pilosos cuestionados se debe obtener una muestra representativa de cada región del cuero cabelludo, si no se cuenta con una comparación no se puede realizar el examen ya que será muy difícil decir de quién se trata el pelo y solo se podrá concluir que es un pelo humano.¹⁶⁹

- a. Colectar de 5 a 8 elementos pilosos de cada una de las regiones del cuero cabelludo (frontal, parietal derecha e izquierda, temporal derecho e izquierda y occipital), es decir de 30 a 48 cabellos. Estas cantidades pueden variar según criterio del profesional y dependiendo del caso estudiado.¹⁷⁰
- b. Colectar cada indicio con pinzas con punta de goma de primer uso o mano utilizando guantes, sin dañar la muestra y colocarlas dentro de una hoja blanca de papel doblado y este dentro de un sobre de papel.
- c. Embalar por separado cada grupo de indicios por cada región del cuero cabelludo (es decir 6 sobres).
- d. Embalar, rotular, lacrar, fotografiar y llenar el registro de recepción de muestras para el laboratorio de biología forense (Cuaderno azul) para enviar al laboratorio considerando los principios generales (B.2) al término de la distancia conservando la cadena de custodia.¹⁷¹

2. En caso de toma de muestra de elementos pilosos de persona (peritada)

¹⁶⁸ Manual de Recolección de Indicios. Segunda Edición. (2015). Editado por el Organismo de Investigación Judicial – 2 ed. Poder Judicial. Departamento de Artes Gráficas. Heredia, Costa Rica. Pág. 45

¹⁶⁹ Peña Morejón, Cepeda Paca, Cáceres Manzano & Sánchez Polit (2019). Estudio de Tricología Forense en casos donde el Elemento Piloso es Crucial para la Investigación, como Indicio en un Hecho Delictivo. www.cienciadigital.org. Recibido: 10-02-2019 / Revisado: 15-02-2019 / Aceptado: 04-03-2019/ Publicado: 12-03-2019. Pág. 4

¹⁷⁰ Tercer Congreso Internacional de Biología Forense. (30 de septiembre de 2018). Tricología Forense. Mg. Beatriz Liendo Martínez. <https://es.slideshare.net/cchavezmartinez/tricologia-forense>. diapositiva. 28

¹⁷¹ Manual de Recolección de Indicios. Segunda Edición. (2015). Editado por el Organismo de Investigación Judicial – 2 ed. Poder Judicial. Departamento de Artes Gráficas. Heredia, Costa Rica. Pág. 106-107.



| | | | |
|--|---|-------------------|------------|
| | DOCUMENTO INTERNO | IML/GML-01 | |
| | GUIA MEDICO LEGAL | Versión: | 03 |
| | EVALUACIÓN FÍSICA DE LA INTEGRIDAD SEXUAL EN PRESUNTAS VÍCTIMAS DE DELITOS CONTRA LA LIBERTAD SEXUAL | Página: | 162 de 195 |
| | | Fecha: | 14/12/2021 |

- Colectar los elementos pilosos de la peritada(o) indicando de qué parte del cuerpo fueron tomados (cabellos, vellos axilares, vellos púbicos, etc.).
- Colectar cada indicio con pinzas con punta de goma de primer uso o mano utilizando guantes, sin dañar la muestra y colocarlas dentro de una hoja blanca de papel doblado y este dentro de un sobre de papel.
- Embalar por separado cada grupo de indicios por cada región del cuero cabelludo (es decir 6 sobres).
- Embalar, rotular, lacrar, fotografiar y llenar el registro de recepción de muestras para el laboratorio de biología forense para enviar al laboratorio considerando los principios generales (B.2) al término de la distancia conservando la cadena de custodia.¹⁷²

2.1 Muestra de vello púbico.

- Colectar cada indicio con pinzas con punta de goma de primer uso o mano utilizando guantes, sin dañar la muestra y colocarlas dentro de una hoja blanca de papel doblado y este dentro de un sobre de papel.

Observaciones:

- Al recuperar elementos pilosos de la cabeza o la región púbica, se puede utilizar la técnica de peinado, para ello utilice siempre un peine de primer uso. Coloque una hoja de papel claro en la zona a peinar para no perder los pelos sueltos, realice el peinado de manera lenta, uniforme y superficial sin ejercer demasiada presión. Agitar el peine sobre el papel para dejar caer los elementos pilosos obtenidos. Embalar, rotular, lacrar, fotografiar y remitir al laboratorio considerando los principios generales (B.2) al término de la distancia conservando siempre la cadena de custodia y llenado del registro correspondiente (Registro de recepción de muestras para el laboratorio de biología forense).¹⁷³
- No usar cinta adhesiva para colectar los elementos pilosos porque pueden ser sujetos de deterioro.

2.2 Muestras en soportes.

- Elementos pilosos incrustados o adheridos en prendas de vestir, ropa de cama, pertenencias de la víctima, del sospechoso (a) o persona inculpada u otras superficies grandes, estos soportes deben ser colocados en bolsa de papel, Papel Kraft bolsas o bolsa de polietileno por separado debidamente embalados, rotulados y enviados al término de la distancia al laboratorio de biología forense considerando los principios generales (B.2) para su análisis. Llenar el registro de recepción de muestras para el laboratorio de biología forense, conservando siempre la cadena de custodia.

3.- EXAMEN UNCOLÓGICO

¹⁷² Manual de Recolección de Indicios. Segunda Edición. (2015). Editado por el Organismo de Investigación Judicial – 2 ed. Poder Judicial. Departamento de Artes Gráficas. Heredia, Costa Rica. Pág. 107.

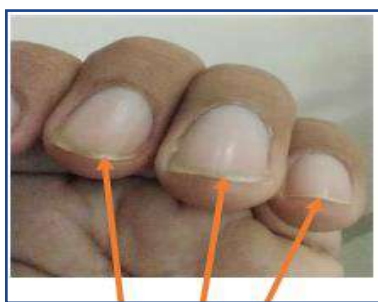¹⁷³ Ferreto, P. (2005). Manual de Tricología Forense. Perú - Arequipa: Médica Panamericana. Pág. 81

| | | |
|--|-------------------|-------------------|
| <p style="text-align: center;">DOCUMENTO INTERNO</p> <p style="text-align: center;">GUIA MEDICO LEGAL</p> <p style="text-align: center;">EVALUACIÓN FISICA DE LA INTEGRIDAD SEXUAL EN PRESUNTAS VICTIMAS DE DELITOS CONTRA LA LIBERTAD SEXUAL</p> | IML/GML-01 | |
| | Versión: | 03 |
| | Página: | 163 de 195 |
| | Fecha: | 14/12/2021 |

Es el estudio del sarro ungueal u otros restos en uñas que tiene por objeto recuperar y analizar evidencias de interés criminalístico cuyo origen puede ser orgánico e inorgánico.

Toma de muestras: Según el caso de acuerdo a las características de la uña.

- **Uñas largas:** Recortar el borde libre de las uñas usando un cortauñas de primer uso.
- **Uñas cortas o no hay consentimiento para ser recortadas:** con hisopo estéril humedecido o escobillón estéril, recabar los restos que se encuentren en la lámina ungueal y/o hiponiquio (se encuentra debajo del borde libre), teniendo cuidado de no lesionar el lecho ungueal.



Borde Libre

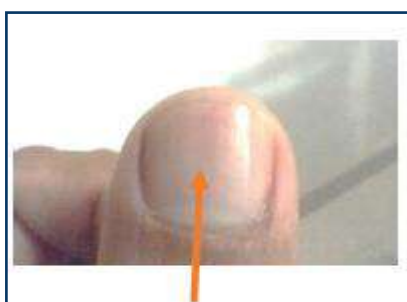
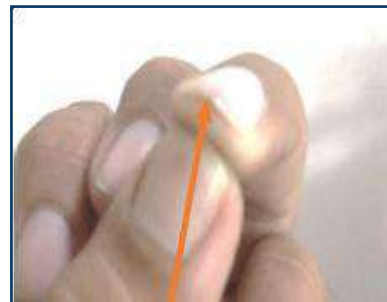

Lámina Ungueal



Hiponiquio (debajo del borde libre)

*Fotos cortesía de Biólogo: Herbert Gómez Nunura, UML II Piura.

- Cuando un fragmento de uña se ha roto durante el hecho de violencia sexual, y ésta se haya recuperado, entonces debe recortarse el otro fragmento indemne de la uña en menos de 24 horas, para poder realizar la comparación a través del estudio de las estriaciones de la misma.¹⁷⁴

Las muestras obtenidas deben colocarse en sobres de primer uso y rotularse como fragmentos de uñas, muestra de lámina ungueal o hiponiquio (según corresponda), indicando lateralidad (mano derecha o izquierda). Embalar, firmar, sellar y lacrar adecuadamente.

Llenar de manera detallada, precisa y firmar el formato de solicitud de examen biológico y formato de cadena de custodia. Remitir las muestras previo registro de emisión (*Cuaderno de Registro) y de continuidad de la cadena de custodia considerando los principios generales (B.2).

¹⁷⁴ Berenson, A., Chacko M. R., Wiemann, C. M., Mishaw, C. O., Friedrich, W. N. Grady, J. J. A case control study of anatomic changes resulting from sexual abuse. Am. J. Obstet. Gynecol. 182:820–834, 2000.



| | | |
|---|-------------------|-------------------|
| DOCUMENTO INTERNO | IML/GML-01 | |
| | Versión: | 03 |
| | Página: | 164 de 195 |
| | Fecha: | 14/12/2021 |
| GUIA MÉDICO LEGAL | | |
| EVALUACIÓN FÍSICA DE LA INTEGRIDAD SEXUAL EN PRESUNTAS VÍCTIMAS DE DELITOS CONTRA LA LIBERTAD SEXUAL | | |

4. EXAMEN MICROBIOLÓGICO: (COLORACIÓN GRAM)

COLORACIÓN GRAM:

Se ha reportado que el contagio de una enfermedad de transmisión sexual debido a un acto de violación sexual varía del 4 al 30 % de los casos y que aproximadamente un 5% de los niños abusados adquieren una ITS de sus victimarios. En estos casos la detección del agente etiológico en la víctima (aún asintomática), podría ser el primer indicador de que ocurrió un abuso sexual.¹⁷⁵

La tinción de Gram diferencia a las bacterias en dos grandes grupos. Se llama bacterias Gram positivas a aquellas que retienen la tinción azul-violeta, y se denomina bacterias Gram negativas a las que se decoloran y después se tiñen con safranina. Esta diferencia de tinciones se debe a la estructura de las paredes celulares de ambos tipos de bacterias. Las bacterias Gram positivas tienen una pared gruesa compuesta de peptidoglucanos y polímeros, e impermeable, que hace que resista la decoloración. En cambio, las bacterias Gram negativas tienen una capa delgada de peptidoglucanos más una bicapa de lipoproteínas que se puede deshacer con la decoloración.¹⁷⁶

Esta técnica de coloración Gram se usa en el estudio de fluidos vaginal y uretrales para descartar de gonococo y levaduras, entre otros. Para lo cual, se tomará las muestras de secreciones sospechosas mediante un hisopado para luego realizar un frotis o extendido en una lámina portaobjeto de primer uso girando y rotando el hisopo en la parte central de la lámina dejando espacio para su respectivo rótulo.

Las láminas serán secadas a temperatura ambiente evitando la contaminación para luego ser colocadas en un sobre de papel con sus respectivos datos adjuntando los formatos de cadena de custodia y Solicitud del Laboratorio de Biología Forense. Remitir la muestra al laboratorio de biología forense considerando los principios generales (B.2) para su procesamiento y análisis.

¹⁷⁵ Madrigal Ramírez Edgar Alonso, Abarca Villalobos Zarela. Aspectos médico legales de la infección por gonococo: gonorrea. Costa Rica. Med. leg. Costa Rica vol.24 n.2 2007.

¹⁷⁶ Rodríguez PA, Arenas R. Hans Christian Gram y su tinción. Dermatología Cosmética, Médica y Quirúrgica.;16(2):166-167.2018.



| | | |
|---|-------------------|-------------------|
| DOCUMENTO INTERNO | IML/GML-01 | |
| | Versión: | 03 |
| | Página: | 165 de 195 |
| GUIA MEDICO LEGAL | Fecha: | 14/12/2021 |
| EVALUACIÓN FÍSICA DE LA INTEGRIDAD SEXUAL EN PRESUNTAS VÍCTIMAS DE DELITOS CONTRA LA LIBERTAD SEXUAL | | |

5. EXAMEN INMUNOLÓGICO: DE DESCARTE DE INFECCIONES DE TRANSMISIÓN SEXUAL Y DE EMBARAZO.

Se realiza la toma de muestra, para descartar infecciones de transmisión sexual: VIH, Sífilis, Hepatitis B y detección de hormona gonadotropina coriónica (hCG).

DETECCIÓN DEL VIH

El VIH (virus de la inmunodeficiencia humana) es un virus que ataca el sistema inmunitario del cuerpo. Si no se trata, puede causar SIDA (síndrome de inmunodeficiencia adquirida). No hay en la actualidad una cura eficaz. Una vez que se contrae el VIH, se lo tiene de por vida. La infección por VIH ocasiona una respuesta inmunológica luego de un periodo inicial de intensa replicación viral, en el que aparecerán altos niveles de ARN y antígeno p24, que son seguidos por el incremento de los anticuerpos anti-VIH, primero del tipo Ig M y luego del tipo Ig G.¹⁷⁷ El uso de pruebas de laboratorio es indispensable para el diagnóstico de la infección por VIH, puesto que ninguna manifestación clínica es lo suficientemente específica; Su adecuada interpretación requiere de un conjunto de conocimientos teóricos y prácticos, que se deben correlacionar con el algoritmo establecido en la Norma Técnica de Salud N° 097-MINSA/DGSP-V.02.¹⁷⁸ La sensibilidad y la especificidad suelen ser los parámetros más importantes para valorarlas; la sensibilidad es la capacidad del ensayo para detectar correctamente los sueros que contienen anticuerpos contra el VIH, y la especificidad es la capacidad para detectar correctamente los sueros que no contienen anticuerpos contra dicho virus.¹⁷⁹

DETECCIÓN DE SÍFILIS

La sífilis es una infección sistémica producida por el *Treponema pallidum* (*T. pallidum*) subsp. *pallidum* perteneciente a la familia Spirochaetaceae. Otras trepanomatosis que pueden afectar a humanos están producidas por el *T. pallidum* subsp. *pertenue*, *T. pallidum* subsp. *endemicum* y *Treponema carateum*, que causan el pian, bejel o sífilis endémica y pinta, respectivamente. Todas ellas son bacterias gramnegativas, con una forma helicoidal característica, siendo morfológicamente indistinguibles entre ellas. Únicamente *T. pallidum* subsp. *pallidum* se transmite por vía sexual, tanto por sexo oral, vaginal o anal, con una infectividad de alrededor del 30%. La transmisión vertical se puede dar en los primeros 4 años tras la infección con una mortalidad fetal de más del 30-40%.¹⁸⁰ La determinación de anticuerpos en suero es la forma más frecuente de diagnóstico, aunque el diagnóstico directo (detección de *T. pallidum* en las lesiones, adenopatías, tejidos o LCR) está adquiriendo cada vez más importancia gracias al desarrollo de técnicas de biología molecular. La detección directa proporciona el diagnóstico definitivo

¹⁷⁷ Ospina S. Diagnóstico de la infección por el virus de la inmunodeficiencia humana. Infect. 2006;10(4):273-8.

¹⁷⁸ Álvarez-Carrasco RI. Interpretación de las pruebas usadas para diagnosticar la infección por virus de la inmunodeficiencia humana. Acta Med Peru. 2017;34(4):309-16.

¹⁷⁹ Hoffmann C, Rockstroch J, Kamps B. HIV Medicine 2007. Paris: Flying Publisher; 2007.

¹⁸⁰ European Centre for Disease Prevention and Control. Syphilis. En: ECDC. Annual epidemiological report for 2016. Stockholm: ECDC; 2018.



| | | |
|--------------------------|---|--------------------------|
| DOCUMENTO INTERNO | IML/GML-01 | |
| | GUÍA MÉDICO LEGAL | Versión: 03 |
| | EVALUACIÓN FÍSICA DE LA INTEGRIDAD SEXUAL EN PRESUNTAS VÍCTIMAS DE DELITOS CONTRA LA LIBERTAD SEXUAL | |
| | Página: 166 de 195 | Fecha: 14/12/2021 |

de sífilis y es especialmente útil en lesiones sospechosas en individuos serológicamente no reactivos. Las técnicas de diagnóstico directo disponibles son la microscopía de campo oscuro y la PCR.¹⁸¹

DETECCIÓN DE HEPATITIS B

El virus de la hepatitis B (VHB) es un virus DNA de la familia de los hepadnavirus. Es un virus hepatotrofo, capaz de producir enfermedad hepática aguda y crónica. En este capítulo se aborda la hepatitis aguda por VHB. El mecanismo fundamental del daño hepático no es citopático directo sino debido a la respuesta inmune celular contra los hepatocitos infectados.¹⁸²

El diagnóstico de la hepatitis B se basa en la detección del HBsAg y del anti-HBc IgM. Durante la fase inicial de la infección los marcadores de replicación viral, HBeAg y DNA de VHB, también están presentes. La recuperación se acompaña de la desaparición del DNA de VHB, de la seroconversión de HBeAg a anti-HBe y posteriormente de HBsAg a anti-HBs. Existen casos en los que existe un período ventana durante el cual, mientras el HBsAg se ha negativizado, todavía el anti-HBs no es positivo. En esta situación, que tiende a ser más frecuente en pacientes con hepatitis B fulminante en los que el aclaramiento del virus es más rápido, el anti-HBc IgM es el único marcador de infección por VHB.¹⁸³

DETECCIÓN DE LA HORMONA GONADOTROPINA CORIÓICA

La hormona gonadotropina coriónica humana, coriogonadotropina o gonadotropina coriónica humana (hCG) es una proteína sintetizada principalmente por los tejidos embrionarios; está constituida por 2 cadenas de aminoácidos denominadas alfa (α) y beta (β), unidas no covalentemente por un puente sulfidrilo, que si se separan pierden su actividad biológica; es decir, que ninguna tiene actividad por sí misma, pero la recuperan cuando se recombinan. Su peso molecular había sido calculado entre 36 000 a 40 000.¹⁸⁴

Su secreción está relacionada a la masa de tejido trofoblástico, siendo correlacionada con la extensión trofoblástica desde la 4ª a las 20 semanas y con el peso desde las 20 a las 28, de tal manera que la rápida elevación entre las 3ª-9ª semanas del embarazo coincide con la proliferación de la vellosidad trofoblástica inmadura y una extensa capa sincitial. La disminución de la cantidad de tejido trofoblástico observado normalmente entre las 10-18 semanas también se asocia a la concentración de hCG en el suero. Desde allí al término de la gestación existe incremento en el dímero de la hCG que es proporcional al tamaño placentario y de las vellosidades coriales; esto significa que su elevación se debe a proliferación e invasión placentaria, mientras que su disminución obedece a reducción

¹⁸¹ M. Janier, V. Hegyi, N. Dupin, M. Unemo, G.S. Tiplica, M. Potočnik, et al. 2014 European guideline on the management of syphilis. *J Eur Acad Dermatology Venereol.*, 28 (2014), pp. 1581-1593.

¹⁸² Nakamoto Y, Kaneko S. Mechanisms of viral hepatitis induced liver injury. *Curr Mol Med* 2003; 3: 537-544.

¹⁸³ Alegre F., Moreno D., Quiroga J. Infección aguda por el VHB. *Anales Sis San Navarra [Internet]*. 2004 [citado 2021 Jun 30]; 27(Suppl 2): 17-25.

¹⁸⁴ Jaffe RB. The endocrinology of pregnancy. En: Yen SSC, Jaffe RB, editores. *Reproductive Endocrinology. Physiology, pathophysiology and clinical management*. Filadelfia: W.B Saunders Co.; 1978. p.521-536.



| | | |
|--------------------------|---|-------------------|
| DOCUMENTO INTERNO | IML/GML-01 | |
| | Versión: | 03 |
| | Página: | 167 de 195 |
| GUIA MEDICO LEGAL | Fecha: | 14/12/2021 |
| | EVALUACIÓN FÍSICA DE LA INTEGRIDAD SEXUAL EN PRESUNTAS VÍCTIMAS DE DELITOS CONTRA LA LIBERTAD SEXUAL | |

del tejido trofoblástico o una transformación de él en un órgano de transferencia.¹⁸⁵ La determinación del hCG en orina y plasma ha sido de gran utilidad clínica en el diagnóstico del embarazo normal y de sus patologías. Se ha utilizado en el diagnóstico de embarazo ectópico, embarazo amenazado, aborto, huevo anembrionado y muerte del producto de la concepción. Es útil en el tamizaje de trisomías, fundamental en el estudio y conducción de las enfermedades gestacionales del trofoblasto, tumores ováricos y testiculares benignos y malignos, como diagnóstico y pruebas de funcionalismo gonadales, infertilidad masculina y femenina, inducción médica de la ovulación, control de la fertilidad y se han ensayado para reducción de peso.¹⁸⁶

Los métodos biológicos que detectan la presencia de b-HCG se basan en las cantidades que de ella se eliminan por la orina o que son encontradas en plasma o suero de la mujer embarazada.¹⁸⁷

6. EXAMEN PARASITOLÓGICO.

En algunas parasitosis de interés forenses, es necesario realizar los exámenes en muestras de secreción vaginal y moco anal.¹⁸⁸

EXAMEN MICROSCÓPICO PARA HUEVOS DE *Enterobius vermicularis* (oxiuro) TEST DE GRAHAM

Es un método utilizado para identificar una infección por oxiuros. Estos son gusanos pequeños y delgados que comúnmente infectan a los niños pequeños, aunque se pueden presentar en cualquier persona. Cuando una persona tiene una infección por oxiuros, los gusanos adultos viven en el intestino y el colon. En la noche, las hembras adultas depositan sus huevos en la parte exterior del recto o el área anal. Una forma de detectar los oxiuros es alumbrar con una linterna el área anal. Los gusanos son muy pequeños, blancos y filiformes. La mejor manera para diagnosticar esta infección es hacer la prueba de la cinta. El mejor momento para hacer esto es en la mañana antes del baño, ya que los oxiuros ponen sus huevos en la noche.

Los pasos para hacer la prueba son:

- Presione firmemente el lado adherente de una cinta de celofán de 1 pulgada (2.5 centímetros) de ancho sobre el área anal durante unos segundos. Los huevos se adhieren a la cinta.
- Dicha cinta se lleva luego a una lámina portaobjetos con el lado adherente hacia adjuntando los formatos de cadena de custodia y Solicitud del Laboratorio de Biología

¹⁸⁵ Hay DL. Placental histology and the production of human choriogonadotrophin and its subunits in pregnancy. Br J Obstet Gynecol. 1988;95:1268-1275.

¹⁸⁶ Velásquez, Nelson. La hormona gonadotrofina coriónica humana: Una molécula ubicua y versátil. Parte I. Rev Obstet Ginecol Venez.. 2014, vol.74, n.2, pp. 122-133. ISSN 0048-7732.

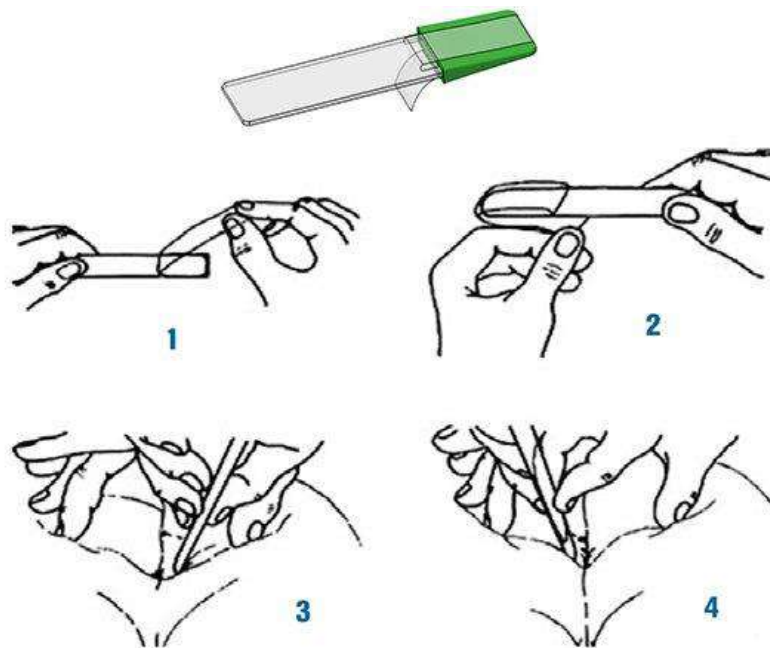
¹⁸⁷ Velásquez N. Pruebas para diagnóstico de embarazo. Rev Obstet Ginecol Venez. 2009;69:186-192.

¹⁸⁸ <https://medlineplus.gov/>

| | | |
|---|------------|------------|
| DOCUMENTO INTERNO GUIA MEDICO LEGAL EVALUACIÓN FISICA DE LA INTEGRIDAD SEXUAL EN PRESUNTAS VICTIMAS DE DELITOS CONTRA LA LIBERTAD SEXUAL | IML/GML-01 | |
| | Versión: | 03 |
| | Página: | 168 de 195 |
| | Fecha: | 14/12/2021 |

Forense. Remitir la muestra al laboratorio de biología forense considerando los principios generales (B.2) para su procesamiento y análisis.

La prueba de la cinta posiblemente sea necesario hacerla en 3 días separados para mejorar las probabilidades de detectar los huevos.¹⁸⁹



Toma de muestra para el Test de Graham

EXAMEN MICROSCÓPICO DE *Trichomonas vaginalis*

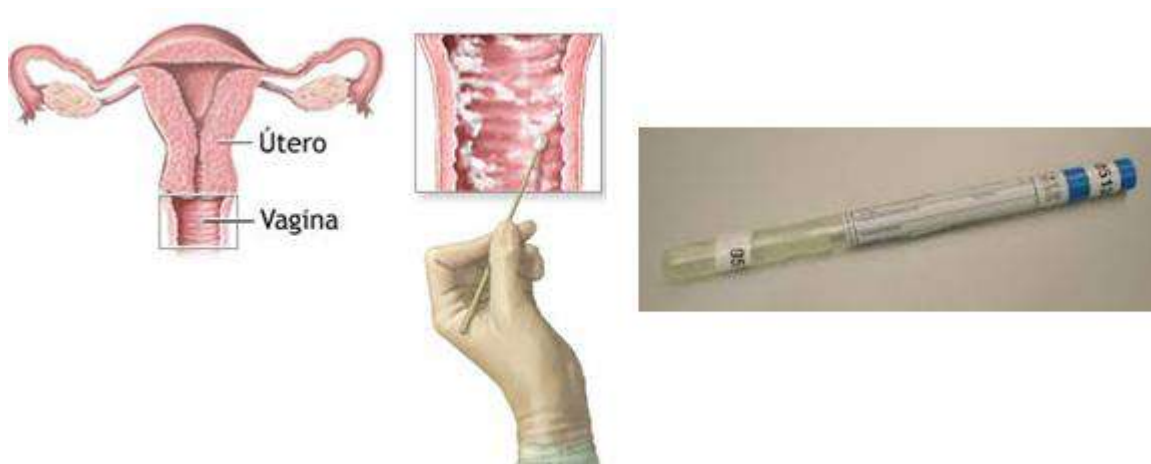La tricomoniasis es una infección de transmisión sexual causada por un parásito. Un parásito es un organismo diminuto que obtiene nutrientes alimentándose de otros organismos. Los parásitos de la tricomoniasis se contagian cuando una persona infectada tiene relaciones sexuales con una persona no infectada. La infección es más común en mujeres, pero los hombres también pueden contraerla. Las infecciones suelen afectar la parte inferior del aparato genital. En las mujeres, esto incluye la vulva, la vagina y el cuello uterino. En los hombres, suele infectar la uretra, el conducto por donde la orina sale del cuerpo. La prueba permite encontrar parásitos en el cuerpo, aunque una persona no tenga síntomas. Las infecciones por tricomonas no suelen ser graves, pero pueden aumentar el riesgo de contraer o contagiar otras enfermedades de transmisión sexual. Una vez que se diagnostica, la tricomoniasis se puede curar. Muchas personas con tricomoniasis no tienen ningún signo o síntoma. Si hay síntomas, suelen aparecer de 5 a

¹⁸⁹ <https://testsonline.es/>

| | | | | |
|--|---|--|-------------------|-------------------|
| | DOCUMENTO INTERNO | | IML/GML-01 | |
| | GUIA MEDICO LEGAL | | Versión: | 03 |
| | EVALUACIÓN FÍSICA DE LA INTEGRIDAD SEXUAL EN PRESUNTAS VÍCTIMAS DE DELITOS CONTRA LA LIBERTAD SEXUAL | | Página: | 169 de 195 |
| | | | Fecha: | 14/12/2021 |

28 días después de la infección. Tanto los hombres como las mujeres se deben hacer pruebas si tienen síntomas de una infección. fácilmente con medicamentos.¹⁹⁰ En las mujeres, una muestra de secreciones vaginales es visualizado a través de un microscopio óptico (examen directo) o en ocasiones una muestra de orina. En varones, se requiere una muestra de las secreciones uretrales pero se suele preferir una muestra de orina. Es importante que sea la primera orina del día y se recoja la porción inicial de la micción.

Toma de muestra de hisopado secreción vaginal o uretral que será colocado en un tubo de ensayo o vial con suero fisiológico con los respectivos datos adjuntando los formatos de cadena de custodia y solicitud del Laboratorio de Biología Forense. Remitir la muestra al laboratorio de biología forense considerando los principios generales (B.2) para su procesamiento y análisis.



Toma de muestra

7. EXAMEN HEMATOLÓGICO.

Las manchas de sangre son un gran elemento de importancia en la reconstrucción de la dinámica de los acontecimientos violentos. En casi todas las escenas del crimen contra las personas (homicidio, lesiones, abuso sexual, accidentes, etc.) están presentes. Teniendo en cuenta estas trazas, es posible extraer información que podría ser decisiva en la investigación.¹⁹¹ Toma de muestras en prendas, superficies no transportables u objetos relacionados al lugar de los hechos para determinar presencia de sangre y determinar su origen.

- En el caso de las paredes, se puede realizar el raspado de las manchas y colocarlas en un sobre de papel de primer uso.
- En superficies no transportables y piel se realizará la toma de muestra considerando

¹⁹⁰ Velásquez N. Pruebas para diagnóstico de embarazo. Rev Obstet Ginecol Venez. 2009;69:186-192

¹⁹¹ Velho J. A: COSTA K. A: DAMASCENO C. T. M (2013) Locais de crime - dos vestígios a dinamica criminal



| | | |
|---|-------------------|-------------------|
| DOCUMENTO INTERNO | IML/GML-01 | |
| | Versión: | 03 |
| | Página: | 170 de 195 |
| GUIA MEDICO LEGAL | Fecha: | 14/12/2021 |
| EVALUACIÓN FÍSICA DE LA INTEGRIDAD SEXUAL EN PRESUNTAS VÍCTIMAS DE DELITOS CONTRA LA LIBERTAD SEXUAL | | |

si son manchas secas realizando frotis con ayuda de hisopos humedecidos con solución salina fisiológica.

- En manchas húmedas deben ser obtenidas con hisopos secos o gasa estéril, dejar secar a temperatura ambiente alejado de la influencia directa de los rayos solares.
- En el caso de prendas de vestir, al momento del examen se incautará la muestra. Embalar las muestras con la información completa, cadena de custodia y solicitud del servicio de biología forense para ser enviadas al Laboratorio de Biología Forense considerando los principios generales (B.2)

8. EXAMEN DE DETECCIÓN DE AMILASA SALIVAL HUMANA

La Amilasa Salival son proteínas con múltiples dominios que muestran baja identidad global en las secuencias. El motivo común en ellas es el segmento de ocho hélices (β/α), que es el que contiene el sitio activo (o núcleo catalítico). La Amilasa salival es una secreción líquida proveniente de las glándulas salivales que se extienden por todas las regiones de la boca excepto en la encía y la zona anterior del paladar.¹⁹² Además, la principal enzima digestiva presente en la saliva es la alfa-amilasa, que ayuda en la digestión del almidón. Se ha demostrado que la composición de la saliva es muy variable a lo largo del día y también entre individuos.¹⁹³

En manchas de saliva sobre la piel (regiones paragenitales y extragenital): Considerar principalmente las zonas del cuello, los pechos, los genitales y donde se observa sugilación y/o mordeduras; para la toma de muestra se debe humedecer con una solución estéril (SSF o Buffer) la cabeza del hisopo y luego pasar por la mancha sospechosa, haciendo contacto con todos los lados del hisopo. Después dejar secar el hisopo a temperatura ambiente.

Las muestras deberán ser embaladas por separado en sobres de papel de primer uso, libres de humedad, debidamente rotuladas y lacradas, y enviar al laboratorio de biología forense considerando los principios generales (B.2)

¹⁹² Puy, C. L. (2006). La saliva en el mantenimiento de la salud oral y como ayuda en el diagnóstico de algunas patologías. Medicina Oral, Patología Oral y Cirugía Bucal, 11(5), 449-455.

¹⁹³ Hedman J, D. E. (2011). Evaluación de la prueba de amilasa como herramienta para detección de saliva de hisopos de trazas de la escena del crimen. Forensic Sci Int Gen., 5, 194-8



| | | |
|---|-------------------|-------------------|
| DOCUMENTO INTERNO | IML/GML-01 | |
| | Versión: | 03 |
| | Página: | 171 de 195 |
| GUIA MEDICO LEGAL | Fecha: | 14/12/2021 |
| EVALUACIÓN FÍSICA DE LA INTEGRIDAD SEXUAL EN PRESUNTAS VÍCTIMAS DE DELITOS CONTRA LA LIBERTAD SEXUAL | | |

II. EXAMEN QUÍMICO TOXICOLÓGICO: ALCOHOL Y DROGAS DE ABUSO

Para que una droga tenga efectos, tiene que estar presente en la sangre del individuo. Los tiempos de detección de drogas en la sangre pueden ser relativamente cortos. Un lapso de 2 a 3 horas entre la supuesta ingesta y la recolección de la muestra, pueden ser significativos en los resultados. Sin embargo, las muestras de sangre son particularmente útiles cuando se examina la ingesta de alcohol, puesto que puede calcularse la concentración de alcohol en el momento de la presunta agresión sexual, según la data de los hechos. Adicionalmente, cuando se encuentra una combinación de alcohol y drogas, la determinación de la concentración de alcohol en el momento del incidente, es importante para la explicación de los hechos.

Las drogas y sus metabolitos se eliminan del cuerpo a través de diversas rutas, incluyendo la orina. La orina tiende a concentrar las drogas a niveles que pueden ser relativamente fáciles de detectar y medir, ampliando así los tiempos de detección.

La orina es especialmente útil si el presunto suceso ocurrió pocas horas antes. No es posible, sin embargo, llevar a cabo un cálculo retroactivo de la concentración de alcoholemia a partir de una muestra de orina. Además, el tiempo de detección ampliado de drogas en la orina, puede incluir el uso de drogas antes del incidente.

Por lo tanto, cuando sea necesario, o cuando la supuesta víctima refiera uso de alguna sustancia previo o durante la agresión sexual, se solicitarán los exámenes químico toxicológico y de dosaje de alcohol etílico / metílico, en sangre y/o orina, según sea el caso. Para la realización de estos exámenes forenses, el médico examinador llenará el formato de examen correspondiente y lo remitirá al laboratorio.

Los exámenes de screening (cromatografía en capa fina) y las pruebas de confirmación están disponibles para una amplia gama de drogas de abuso y sus metabolitos, tales como anfetaminas, barbitúricos, benzodiazepinas, metadona, cannabis, cocaína, metanfetamina, opiáceos (heroína y morfina), etc. La persistencia de las diferentes sustancias o sus metabolitos en la sangre y en la orina de un individuo depende de numerosos factores, así tenemos que, algunas personas tienen el metabolismo significativamente diferente derivado de factores genéticos. Hay diferentes puntos de vista en la literatura en cuanto a los plazos para la detección de alcohol y drogas en sangre y orina. El tiempo límite para su detección depende de una serie de factores diferentes, incluyendo la cantidad de sustancia y la frecuencia de uso.

El plazo para la detección de alcohol en sangre es de 24 horas y; los límites para la detección de drogas de abuso en sangre son de 48 horas y en orina de hasta 120 horas



| | | | |
|--|---|-------------------|------------|
| | DOCUMENTO INTERNO | IML/GML-01 | |
| | GUIA MEDICO LEGAL | Versión: | 03 |
| | EVALUACIÓN FISICA DE LA INTEGRIDAD SEXUAL EN PRESUNTAS VICTIMAS DE DELITOS CONTRA LA LIBERTAD SEXUAL | Página: | 172 de 195 |
| | | Fecha: | 14/12/2021 |

III. OBSERVACIONES:

Mientras se culmine la elaboración del software correspondiente, o se actualice el formato actual del CML, todas las consideraciones médico legales no contempladas en el mismo, deberán ser consignadas en este ítem:

- Los datos generales de los peritos deben ser consignados adecuadamente – Artículo 178 Inciso 1 del NCPP; que se deba firmar y colocar impresión dactilar en el consentimiento informado correspondiente.
- Toda usuaria de sexo femenino según oficio solicitante, deba ser evaluada con la asistencia de un personal asistencial consignando sus datos.
- Consignar la solicitud de exámenes auxiliares, interconsultas o referencias requeridas, a los establecimientos de salud correspondientes.
- Los exámenes auxiliares e interconsultas son los exámenes o evaluaciones por especialistas, para obtener una evidencia que apoye el diagnóstico médico legal.
- Se le entregará al usuario el formato de solicitud de exámenes auxiliares, indicando el nombre de la persona, el tipo de examen, la fecha y el sello y firma del médico solicitante.
- El médico debe colocar en el sistema que tipo de examen auxiliar le está solicitando y el motivo. Se le debe explicar que según sea el caso, realizará o no un pago por concepto de post-facto, el cual se hace en el Banco de la Nación.
- Consignar la interrupción del examen médico legal integral en cualquier momento del mismo o negarse a éste; que, de acuerdo a la Ley 30364 y su reglamento vigente.
- Consignar la prescripción del anticonceptivo oral de emergencia y brindar la información suficiente, minuciosa, clara y en lenguaje sencillo, sobre la prevención de posible embarazo resultante.
- Consignar la información brindada sobre los riesgos a contraer Infecciones de transmisión sexual (en adelante ITS), o VIH.
- Consignar la información brindada sobre otras alteraciones en su salud que puedan constituir EMERGENCIAS/URGENCIAS SANITARIAS, que deberán ser referidas a los establecimientos de salud correspondientes para que se le realicen los métodos diagnósticos/terapéuticos que cada caso requiera.
- Consignar el inicio de la cadena de custodia de los indicios, muestras obtenidas, evidencias, elementos de soporte y su entrega al personal de guardia o profesional de la salud que corresponda.
- Consignar cualquier circunstancia adversa que pueda presentarse durante la evaluación médico legal integral: desmayos, convulsiones, lesiones como desgarros, etc.)



| | | | |
|--|---|-------------------|-------------------|
| | DOCUMENTO INTERNO | IML/GML-01 | |
| | GUIA MÉDICO LEGAL | Versión: | 03 |
| | EVALUACIÓN FÍSICA DE LA INTEGRIDAD SEXUAL EN PRESUNTAS VÍCTIMAS DE DELITOS CONTRA LA LIBERTAD SEXUAL | Página: | 173 de 195 |
| | | Fecha: | 14/12/2021 |

IV. CUADRO SINOPTICO DE EXÁMENES DE LABORATORIO FORENSE

| MUESTRAS FORENSES DE DISTINTOS LUGARES DEL CUERPO | | |
|--|--|--|
| EXAMEN | MUESTRA | PROCEDIMIENTO DE TOMA DE MUESTRA |
| ESPERMATÓLOGICO | HISOPADO DE LA PARTE EXTERNA DE LA BOCA | <ul style="list-style-type: none">• Determinación de semen si la eyaculación oral ocurrió dentro de las 24 horas.• Tomar dos muestras secuenciales rodando los hisopos por el exterior de la boca, alrededor de los labios y comisuras.• Dejar secar los hisopos al medio ambiente.• Rotular con letra legible el lugar de donde se tomó la(s) muestra(s), evitando la contaminación y exposición a los rayos solares para luego ser colocados en un sobre de papel con sus respectivos datos.• Adjuntar los registros de los formatos de cadena de custodia correspondiente.• Remitir la(s) muestra(s) al laboratorio de biología forense para su procesamiento y análisis. |
| ESPERMATÓLOGICO | HISOPADO BUCAL | <ul style="list-style-type: none">• Determinación de semen si la eyaculación oral ocurrió dentro de las 6 a 12 horas.• Tomar dos muestras secuenciales rodando los hisopos por el interior de la boca, debajo de la lengua y los márgenes de las encías o en las prótesis y accesorios dentales.• Dejar secar los hisopos al medio ambiente.• Rotular con letra legible el lugar de donde se tomó la(s) muestra(s), evitando la contaminación y exposición a los rayos solares para luego ser colocados en un sobre de papel con sus respectivos datos.• Adjuntar los registros de los formatos de cadena de custodia correspondiente.• Remitir la(s) muestra(s) al laboratorio de biología forense para su procesamiento y análisis.• Para obtener una muestra de "lavado bucal", enjuague la boca con 10 ml de agua destilada y recoger en un recipiente estéril |



| | | | |
|--|---|-------------------|-------------------|
| | DOCUMENTO INTERNO | IML/GML-01 | |
| | GUIA MEDICO LEGAL | Versión: | 03 |
| | EVALUACIÓN FISICA DE LA INTEGRIDAD SEXUAL EN PRESUNTAS VICTIMAS DE DELITOS CONTRA LA LIBERTAD SEXUAL | Página: | 174 de 195 |
| | | Fecha: | 14/12/2021 |

| | | |
|---|----------------------------------|--|
| ESPERMATOLÓGICO AMILASA SALIVAL HEMATOLÓGICO | HISOPADO DE PIEL | <ul style="list-style-type: none">• Determinación de fluidos corporales sobre la piel (semen, en zona que ha sido besada, lamida, chupada o mordida; manchas de sangre que no puedan ser de la presunta víctima).• Si la mancha está húmeda, se recuperan con hisopos secos. |
| ESPERMATOLÓGICO | HISOPADO VULVAR | <ul style="list-style-type: none">• Determinación de fluidos corporales, si el coito vaginal ocurrió dentro de las 72 horas, o el coito anal dentro de las 24 horas, o eyaculación sobre el perineo.• Tomar la muestra con dos o más hisopos secuencialmente sobre el área vulvar (técnica del doble hisopado si fuera necesario).• Dejar secar los hisopos al medio ambiente.• Rotular con letra legible el lugar de donde se tomó la(s) muestra(s), evitando la contaminación y exposición a los rayos solares para luego ser colocados en un sobre de papel con sus respectivos datos.• Adjuntar los registros de los formatos de cadena de custodia correspondiente.• Remitir la(s) muestra(s) al laboratorio de biología forense para su procesamiento y análisis. |
| ESPERMATOLÓGICO | HISOPADO VAGINAL SUPERIOR | <ul style="list-style-type: none">• Determinación de fluidos corporales, si el coito vaginal ocurrió dentro de las 72 horas.• Dejar secar los hisopos al medio ambiente.• Rotular con letra legible el lugar de donde se tomó la(s) muestra(s), evitando la contaminación y exposición a los rayos solares para luego ser colocados en un sobre de papel con sus respectivos datos.• Adjuntar los registros de los formatos de cadena de custodia correspondiente.• Remitir la(s) muestra(s) al laboratorio de biología forense para su procesamiento y análisis. |
| ESPERMATOLÓGICO | HISOPADO ENDOCERVICAL | <ul style="list-style-type: none">• Tomar en caso de coito vaginal de más de 48 horas, pero dentro de las 120 horas• Tomar dos o más hisopos a través del espéculo.• Dejar secar los hisopos al medio ambiente.• Rotular con letra legible el lugar de donde se tomó la(s) muestra(s), evitando la contaminación y exposición a los rayos solares para luego ser colocados en un sobre de papel con sus respectivos datos. |



| | | | |
|--|---|-------------------|-------------------|
| | DOCUMENTO INTERNO | IML/GML-01 | |
| | GUIA MEDICO LEGAL | Versión: | 03 |
| | EVALUACIÓN FISICA DE LA INTEGRIDAD SEXUAL EN PRESUNTAS VICTIMAS DE DELITOS CONTRA LA LIBERTAD SEXUAL | Página: | 175 de 195 |
| | | Fecha: | 14/12/2021 |

| | | |
|------------------------|--|---|
| | | <ul style="list-style-type: none">• Adjuntar los registros de los formatos de cadena de custodia correspondiente.• Remitir la(s) muestra(s) al laboratorio de biología forense para su procesamiento y análisis. |
| ESPERMATÓLOGICO | HISOPADO DE PENE/ SURCO BALANO PREPUCIAL / MEATO URETRAL /GLANDE Y CUERPO | <ul style="list-style-type: none">• Determinación de fluidos corporales, si el coito ocurrió dentro de las 72 horas.• Usar hisopos humedecidos con suero fisiológico.• Tomar muestra con dos o más hisopos secuenciales del meato uretral.• Tomar muestra con dos o más hisopos secuenciales desde la base hacia la cabeza del pene.• Tomar muestra con dos hisopos o más secuenciales del surco balanoprepucial y frenillo.• Dejar secar los hisopos al medio ambiente.• Rotular con letra legible el lugar de donde se tomó la(s) muestra(s), evitando la contaminación y exposición a los rayos solares para luego ser colocados en un sobre de papel con sus respectivos datos.• Adjuntar los registros de los formatos de cadena de custodia correspondiente.• Remitir la(s) muestra(s) al laboratorio de biología forense para su procesamiento y análisis. |
| ESPERMATÓLOGICO | HISOPADO PERIANAL | <ul style="list-style-type: none">• Determinación de semen, si el coito vaginal o anal ocurrió dentro de las 48 horas.• Tomar la muestra con dos o más hisopos humedecidos con suero fisiológico secuenciales de la zona perianal.• Dejar secar los hisopos al medio ambiente• Rotular con letra legible el lugar de donde se tomó la(s) muestra(s), evitando la contaminación y exposición a los rayos solares para luego ser colocados en un sobre de papel con sus respectivos datos.• Adjuntar los registros de los formatos de cadena de custodia correspondiente.• Remitir la(s) muestra(s) al laboratorio de biología forense para su procesamiento y análisis. |
| ESPERMATÓLOGICO | HISOPADO RECTAL | <ul style="list-style-type: none">• Determinación de semen, si el coito anal ocurrió dentro de las 48 horas.• Tomar la muestra con dos o más hisopos humedecidos con suero fisiológico de la parte inferior del recto. |



| | | | |
|--|---|-------------------|-------------------|
| | DOCUMENTO INTERNO | IML/GML-01 | |
| | GUIA MEDICO LEGAL | Versión: | 03 |
| | EVALUACIÓN FISICA DE LA INTEGRIDAD SEXUAL EN PRESUNTAS VICTIMAS DE DELITOS CONTRA LA LIBERTAD SEXUAL | Página: | 176 de 195 |
| | | Fecha: | 14/12/2021 |

| | | |
|------------------------|-----------------------------------|---|
| | | <ul style="list-style-type: none"> • Dejar secar los hisopos al medio ambiente • Rotular con letra legible el lugar de donde se tomó la(s) muestra(s), evitando la contaminación y exposición a los rayos solares para luego ser colocados en un sobre de papel con sus respectivos datos. • Adjuntar los registros de los formatos de cadena de custodia correspondiente. • Remitir la(s) muestra(s) al laboratorio de biología forense para su procesamiento y análisis. |
| ESPERMATÓLOGICO | PRENDAS Y/U OTROS SOPORTES | <ul style="list-style-type: none"> • El semen puede ser detectado en las prendas u otros soportes (toallas higiénicas, papel higiénico) usados después del incidente. • Colectar la prenda usada en el momento del examen, si está húmeda dejar secar al medio ambiente, y luego colocar en sobre de papel. • Si están adheridos, no separar y remitir (truza + toalla higiénica o papel higiénico). • La toalla higiénica u otros soportes, se remite en sobre de papel. |
| ESPERMATÓLOGICO | CABELLO | <ul style="list-style-type: none"> • Si la mancha está seca, usar la técnica del doble hisopado. • Dejar secar los hisopos al medio ambiente evitando la exposición a los rayos solares. Rotular con letra legible el lugar de donde se tomó la muestra y luego introducirlos al sobre de papel. • Determinación de semen. Cortar el cabello o tomar hisopado del área de interés, dejar secar al medio ambiente, • Rotular con letra legible el lugar de donde se tomó la(s) muestra(s), evitando la contaminación y exposición a los rayos solares para luego ser colocados en un sobre de papel con sus respectivos datos. • Adjuntar los registros de los formatos de cadena de custodia correspondiente. • Remitir la(s) muestra(s) al laboratorio de biología forense para su procesamiento y análisis. |
| TRICOLOGÍA | ELEMENTO PILOSO SOSPECHOSO | <ul style="list-style-type: none"> • Recoger los elementos pilosos hallados y colocarlos en un sobre de papel, rotular, sellar, embalar y enviar al laboratorio siguiendo la cadena de custodia correspondiente. • Si fuera el caso de muestra sospechosa de fluido corporal, tomar el hisopado del área de interés, rotular con letra legible el lugar de donde se tomó la(s) |



| | | | |
|--|---|-------------------|-------------------|
| | DOCUMENTO INTERNO | IML/GML-01 | |
| | GUIA MEDICO LEGAL | Versión: | 03 |
| | EVALUACIÓN FISICA DE LA INTEGRIDAD SEXUAL EN PRESUNTAS VICTIMAS DE DELITOS CONTRA LA LIBERTAD SEXUAL | Página: | 177 de 195 |
| | | Fecha: | 14/12/2021 |

| | | |
|-----------------------|--------------------------------------|--|
| | | <p>muestra(s), evitando la contaminación y exposición a los rayos solares para luego ser colocados en un sobre de papel con sus respectivos datos.</p> <ul style="list-style-type: none">• Adjuntar los registros de los formatos de cadena de custodia correspondiente.• Remitir la(s) muestra(s) al laboratorio de biología forense para su procesamiento y análisis. |
| UNCOLÓGICO | UÑAS / SARRO UNGUEAL | <ul style="list-style-type: none">• Recuperación de sarro ungueal (fluidos corporales, fibras u otros elementos biológicos de interés criminalístico) o relación con uñas rotas en la escena.• Es preferible cortar las uñas.• Si las uñas son demasiado cortas, humedecer el hisopo con suero fisiológico y pasarlo por la lámina de la uña.• Usar un segundo hisopo para las uñas de la otra mano.• Dejar secar los hisopos a temperatura ambiente Rotular con letra legible el lugar de donde se tomó la(s) muestra(s), evitando la contaminación y exposición a los rayos solares para luego ser colocados en un sobre de papel con sus respectivos datos.• Adjuntar los registros de los formatos de cadena de custodia correspondiente.• Remitir la(s) muestra(s) al laboratorio de biología forense para su procesamiento y análisis. |
| MICROBIOLÓGICO | FLUIDOS VAGINALES Y URETRALES | <ul style="list-style-type: none">• Descarte de bacterias y levaduras.• Se tomarán muestras de secreciones sospechosas mediante un hisopado.• Luego realizar un frotis o extendido en una lámina portaobjeto girando y rotando el hisopo en la parte central de la lámina dejando espacio para su respectivo rótulo.• Las láminas serán secadas a temperatura ambiente evitando la contaminación y exposición a los rayos solares para luego ser colocadas junto al hisopo en un sobre de papel con sus respectivos datos.• Rotular con letra legible el lugar de donde se tomó la(s) muestra(s), evitando la contaminación y exposición a los rayos solares para luego ser colocados en un sobre de papel con sus respectivos datos.• Adjuntar los registros de los formatos de cadena de custodia correspondiente. |



| | | | |
|--|---|-------------------|-------------------|
| | DOCUMENTO INTERNO | IML/GML-01 | |
| | GUIA MEDICO LEGAL | Versión: | 03 |
| | EVALUACIÓN FÍSICA DE LA INTEGRIDAD SEXUAL EN PRESUNTAS VÍCTIMAS DE DELITOS CONTRA LA LIBERTAD SEXUAL | Página: | 178 de 195 |
| | | Fecha: | 14/12/2021 |

| | | |
|------------------------|--|--|
| | | <ul style="list-style-type: none"> • Remitir la(s) muestra(s) al laboratorio de biología forense para su procesamiento y análisis. |
| INMUNOLÓGICO | SANGRE, SUERO | <ul style="list-style-type: none"> • Determinación de VIH, sífilis, hepatitis B. • Solicitar examen al laboratorio. • Derivar al peritado al laboratorio de biología forense. |
| INMUNOLÓGICO | SUERO, ORINA | <ul style="list-style-type: none"> • Determinación de hormona Gonadotropina coriónica humana (HCG) • Solicitar examen al laboratorio. • Derivar al peritado al laboratorio de biología forense. |
| PARASITOLÓGICO | MOCO ANAL Y SECRECIONES VAGINAL Y URETRAL | <ul style="list-style-type: none"> • Determinación de: Enterobius vermiculares Trichomona vaginalis • Rotular con letra legible el lugar de donde se tomó la(s) muestra(s), evitando la contaminación y exposición a los rayos solares para luego ser colocados en un sobre de papel con sus respectivos datos. • Adjuntar los registros de los formatos de cadena de custodia correspondiente. • Remitir la(s) muestra(s) al laboratorio de biología forense para su procesamiento y análisis. |
| HEMATOLÓGICO. | HISOPADO DE PIEL | <ul style="list-style-type: none"> • Se realizará la toma de muestra considerando si son manchas secas realizando frotis con ayuda de hisopos humedecidos con solución salina fisiológica. • En manchas húmedas deben ser obtenidas con hisopos secos o gasa estéril, dejar secar a temperatura ambiente. • Rotular con letra legible el lugar de donde se tomó la(s) muestra(s), evitando la contaminación y exposición a los rayos solares para luego ser colocados en un sobre de papel con sus respectivos datos. • Adjuntar los registros de los formatos de cadena de custodia correspondiente. • Remitir la(s) muestra(s) al laboratorio de biología forense para su procesamiento y análisis. |
| AMILASA SALIVAL | HISOPADO DE PIEL | <ul style="list-style-type: none"> • En manchas de saliva sobre la piel (Región paragenital y extragenital): Considerar principalmente las zonas del cuello, los pechos, los genitales y donde se observa sugilación y/o mordeduras. |

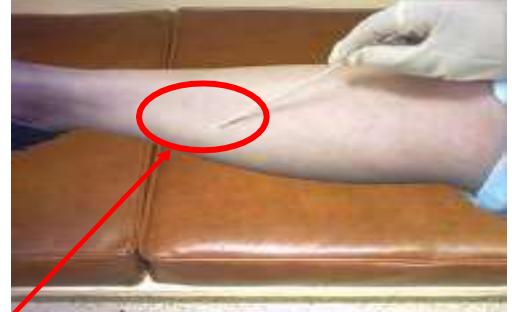

| | | | |
|--|---|-------------------|-------------------|
| | DOCUMENTO INTERNO | IML/GML-01 | |
| | GUIA MEDICO LEGAL | Versión: | 03 |
| | EVALUACIÓN FÍSICA DE LA INTEGRIDAD SEXUAL EN PRESUNTAS VÍCTIMAS DE DELITOS CONTRA LA LIBERTAD SEXUAL | Página: | 179 de 195 |
| | | Fecha: | 14/12/2021 |

| | | |
|---------------------|---------------|--|
| | | <ul style="list-style-type: none">• Para la toma de muestra se debe humedecer con una solución estéril (SSF o Buffer) la cabeza del hisopo y luego pasar por la mancha sospechosa, haciendo contacto con todos los lados del hisopo. Después dejar secar el hisopo a temperatura ambiente.• Rotular con letra legible el lugar de donde se tomó la(s) muestra(s), evitando la contaminación y exposición a los rayos solares para luego ser colocados en un sobre de papel con sus respectivos datos.• Adjuntar los registros de los formatos de cadena de custodia correspondiente.• Remitir la(s) muestra(s) al laboratorio de biología forense para su procesamiento y análisis. |
| TOXICOLÓGICO | SANGRE | <ul style="list-style-type: none">• Dosaje de alcohol: Sólo si se toma dentro de las 24 horas del incidente o• Determinación de drogas de abuso: dentro de las 48 horas del incidente.• Rotular con letra legible el lugar de donde se tomó la(s) muestra(s), evitando la contaminación y exposición a los rayos solares para luego ser colocados en un sobre de papel con sus respectivos datos.• Adjuntar los registros de los formatos de cadena de custodia correspondiente.• Remitir la(s) muestra(s) al laboratorio de biología forense para su procesamiento y análisis. |
| TOXICOLÓGICO | ORINA | <ul style="list-style-type: none">• Determinación de drogas de abuso: dentro de las 48 horas posteriores al incidente.• Rotular con letra legible el lugar de donde se tomó la(s) muestra(s), evitando la contaminación y exposición a los rayos solares para luego ser colocados en un sobre de papel con sus respectivos datos.• Adjuntar los registros de los formatos de cadena de custodia correspondiente.• Remitir la(s) muestra(s) al laboratorio de biología forense para su procesamiento y análisis. |



| | | | |
|---|--|-------------------|-------------------|
| DOCUMENTO INTERNO | | IML/GML-01 | |
| GUIA MÉDICO LEGAL | | Versión: | 03 |
| EVALUACIÓN FÍSICA DE LA INTEGRIDAD SEXUAL EN PRESUNTAS VÍCTIMAS DE DELITOS CONTRA LA LIBERTAD SEXUAL | | Página: | 180 de 195 |
| | | Fecha: | 14/12/2021 |



Ubicación de mancha sospechosa



Preparación de Rótulo



Rotulado de muestra



Proceso de secado de la muestra



Lacrado y firma de sobre de envío.



| | | | |
|---|--|-------------------|------------|
| DOCUMENTO INTERNO | | IML/GML-01 | |
| GUIA MEDICO LEGAL | | Versión: | 03 |
| EVALUACIÓN FÍSICA DE LA INTEGRIDAD SEXUAL EN PRESUNTAS VÍCTIMAS DE DELITOS CONTRA LA LIBERTAD SEXUAL | | Página: | 181 de 195 |
| | | Fecha: | 14/12/2021 |



Preparación del material para el envío



Llenado de la solicitud de examen biológico



Preparación del sobre de envío de muestras



Preparación del sobre de envío de muestras



Sellado / Lacrado y orden de envío de sobre para laboratorio de biología-central






| | | |
|---|-------------------|------------|
| DOCUMENTO INTERNO GUIA MEDICO LEGAL EVALUACIÓN FISICA DE LA INTEGRIDAD SEXUAL EN PRESUNTAS VICTIMAS DE DELITOS CONTRA LA LIBERTAD SEXUAL | IML/GML-01 | |
| | Versión: | 03 |
| | Página: | 182 de 195 |
| | Fecha: | 14/12/2021 |

ANEXOS

Formato A-06 para envío de Muestras



MINISTERIO PÚBLICO
INSTITUTO DE MEDICINA LEGAL
LABORATORIO DE BIOLOGIA FORENSE

DICTAMEN PERICIAL N°: _____
 (*LLENADO EN LABORATORIO)

FORMATO A-06

PERITADO (A):.....EDAD:.....SEXO: (F) (M)

ENTIDAD SOLICITANTE:.....OFICIO N°:.....

UNIDAD MEDICO LEGAL:.....C.M.L. N°:.....

TIPO DE MUESTRA (S):.....

ESPECIFICAR: N° HISOPOS () N° LAMINAS ()

OTROS, ESPECIFICAR:
.....

TIPO DE EMBALAJE UTILIZADO: (SOBRE DE PAPEL, FRASCO, ADHESIVOS U OTROS).....

.....

LUGAR Y FECHA DE TOMA Y/O RECOLECCIÓN DE MUESTRA:.....

FIRMA Y SELLO DE PERITO
RESPONSABLE TOMA Y/O RECOLECCIÓN DE MUESTRA

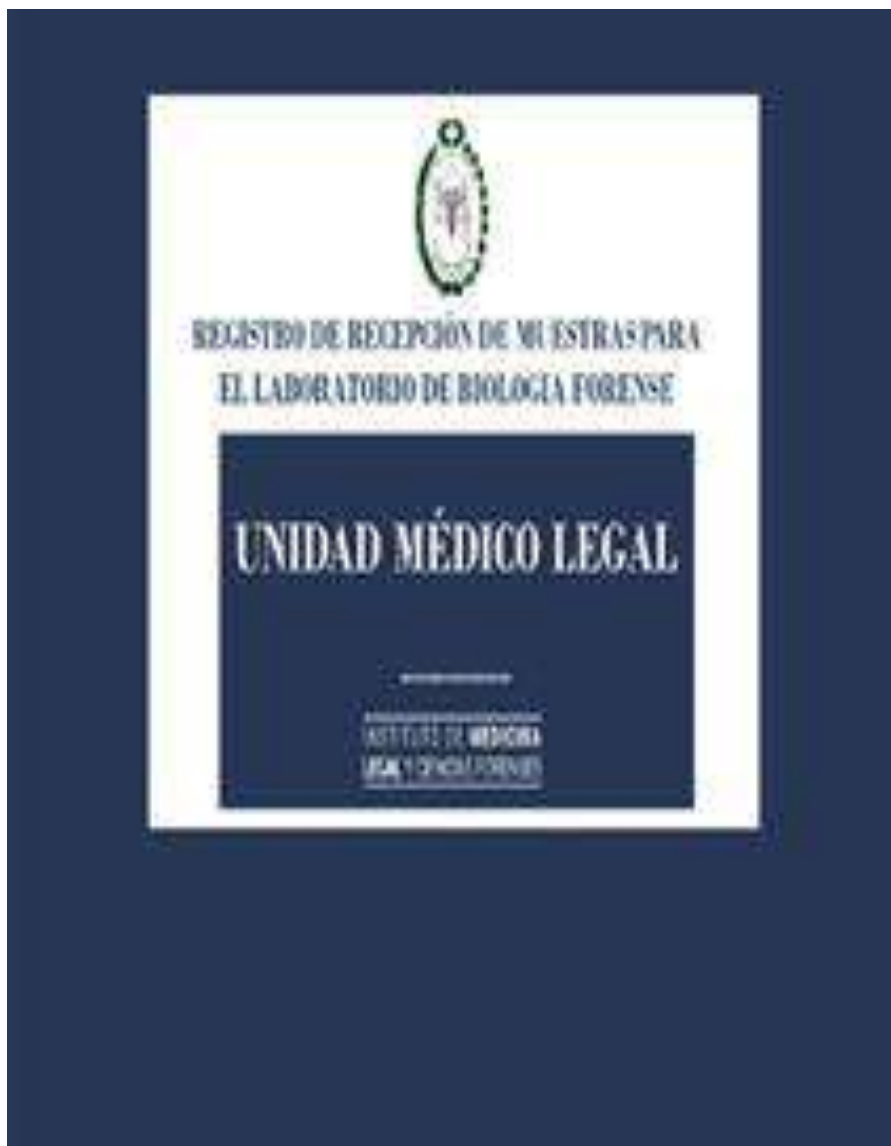
ROTULAR LAS LÁMINAS, HISOPOS U OTRAS MUESTRAS, DEJAR SECAR A TEMPERATURA AMBIENTE SIN EXPONERLO A LA LUZ SOLAR, GUARDAR EN EL SOBRE, SELLAR, FIRMAR, LACRAR Y REMITIR AL LABORATORIO DE BIOLOGIA FORENSE.

***ESTE FORMATO DEBERÁ ESTAR IMPRESO O PEGADO EN EL SOBRE QUE CONTENGA LA MUESTRA.**



| | | | |
|--|---|-------------------|-------------------|
| | DOCUMENTO INTERNO | IML/GML-01 | |
| | GUIA MEDICO LEGAL | Versión: | 03 |
| | EVALUACIÓN FÍSICA DE LA INTEGRIDAD SEXUAL EN PRESUNTAS VÍCTIMAS DE DELITOS CONTRA LA LIBERTAD SEXUAL | Página: | 183 de 195 |
| | | Fecha: | 14/12/2021 |

Cuaderno para registro de recepción de Muestras para el Laboratorio de Biología Forense:





| | | |
|---|-------------------|------------|
| DOCUMENTO INTERNO GUIA MEDICO LEGAL EVALUACIÓN FÍSICA DE LA INTEGRIDAD SEXUAL EN PRESUNTAS VÍCTIMAS DE DELITOS CONTRA LA LIBERTAD SEXUAL | IML/GML-01 | |
| | Versión: | 03 |
| | Página: | 184 de 195 |
| | Fecha: | 14/12/2021 |



MINISTERIO PÚBLICO
INSTITUTO DE MEDICINA LEGAL Y
CIENCIAS FORENSES

ANEXO N° 01
SOLICITUD DE EXAMEN BIOLÓGICO

DICTAMEN PERICIAL N°: _____
(*LLENADO EN LABORATORIO)

I.- FILIACIÓN:

PROCEDENCIA: _____ N° OFICIO: _____
 CERTIFICADO MÉDICO LEGAL N°: _____
 APELLIDOS Y NOMBRES / CUR (MENORES DE EDAD): _____
 DOCUMENTO DE IDENTIDAD (DNI U OTROS): _____ EDAD: _____ SEXO: (M) (F) () _____

II.- DE LOS HECHOS:

FECHA DEL INCIDENTE: _____ HORA: _____
 TIPO DE AGRESIÓN DECLARADA: _____
 TIPO DE ASEO U OTROS: SI () NO () _____

III.- TIPO DE MUESTRA/ PRENDAS:

| | |
|---|-----|
| HISOPADO VULVAR | () |
| HISOPADO DE FONDO DE SACO VAGINAL POSTERIOR | () |
| HISOPADO ENDOCERVICAL | () |
| HISOPADO PERIANAL | () |
| HISOPADO ANAL | () |
| HISOPADO BUCAL | () |
| SANGRE | () |
| SARRO UNGUEAL / UÑAS | () |
| ELEMENTOS PILOSOS (PELOS) | () |
| ORINA | () |
| OTROS (ESPECIFICAR) | () |

SE RECOMIENDA LA TOMA DE MUESTRA CON 03 HISOPOS


IV.- EXAMEN SOLICITADO:

| | |
|----------------------------|-----|
| EXAMEN ESPERMATOLÓGICO | () |
| TRICOLÓGICO | () |
| UNCOLOGICO | () |
| DETERMINACION DE BETA- HCG | () |
| DESCARTE DE ITS | () |
| OTROS (ESPECIFICAR): | () |

MEDICO RESPONSABLE DE LA TOMA DE MUESTRA: _____
 LUGAR: _____ FECHA DE TOMA DE MUESTRA: _____ HORA: _____

FIRMA Y SELLO DEL MÉDICO SOLICITANTE



| | | | |
|---|---|------------|------------|
|  | DOCUMENTO INTERNO | IML/GML-01 | |
| | GUIA MÉDICO LEGAL | Versión: | 03 |
| | EVALUACIÓN FÍSICA DE LA INTEGRIDAD SEXUAL EN PRESUNTAS VÍCTIMAS DE DELITOS CONTRA LA LIBERTAD SEXUAL | Página: | 185 de 195 |
| | | Fecha: | 14/12/2021 |



INSTITUTO DE MEDICINA LEGAL
Y CIENCIAS FORENSES
LABORATORIO DE BIOLOGIA FORENSE

N° CML:

FORMATO A-7
CADENA DE CUSTODIA

| FECHA D/M/A | HORA | NOMBRE COMPLETO DE QUIEN EMBALA EL INDICIO | DNI/CIP | CALIDAD EN LA ACTUA (Perito, custodio transportador, etc.) | OBSERVACIONES (TIPO DE EMBALAJE) | FIRMA |
|-------------|------|--|---------|---|----------------------------------|-------|
| / / | | | | | | |
| / / | | | | | | |

REGISTRO DE CONTINUIDAD DE CUSTODIA DE LA EVIDENCIA

| FECHA D/M/A | HORA | NOMBRE Y APELLIDOS | N° DNI | CALIDAD EN LA ACTUA (Perito, custodio transportador, etc.) | OBSERVACIONES AL ESTADO EN QUE SE RECIBE EL EMBALAJE O CONTENEDOR DEL INDICIO. | FIRMA |
|-------------|------|--------------------|--------|---|--|-------|
| / / | | ENTREGADO POR: | | | | |
| | | RECIBIDO POR: | | | | |
| / / | | ENTREGADO POR: | | | | |
| | | RECIBIDO POR: | | | | |
| / / | | ENTREGADO POR: | | | | |
| | | RECIBIDO POR: | | | | |
| / / | | ENTREGADO POR: | | | | |
| | | RECIBIDO POR: | | | | |

EL REGISTRO DE CADENA DE CUSTODIA SIEMPRE DEBE ACOMPAÑAR AL ELEMENTO MATERIA DE PRUEBA O EVIDENCIA FÍSICA NUNCA INTERRUMPE EL REGISTRO DE CUSTODIA SON RESPONSABLES DE LA CONTINUIDAD DE CADENA DE CUSTODIA, TODOS LOS SERVIDORES Y FUNCIONARIOS DEL INSTITUTO DE MEDICINA LEGAL, ASÍ COMO LOS PARTICULARES QUE TENGA RELACIÓN O QUE ENTREN EN CONTACTO CON LOS ELEMENTOS MATERIA DE PRUEBA O EVIDENCIA FÍSICA.



| | | |
|---|-------------------|------------|
| DOCUMENTO INTERNO GUIA MÉDICO LEGAL EVALUACIÓN FÍSICA DE LA INTEGRIDAD SEXUAL EN PRESUNTAS VÍCTIMAS DE DELITOS CONTRA LA LIBERTAD SEXUAL | IML/GML-01 | |
| | Versión: | 03 |
| | Página: | 186 de 195 |
| | Fecha: | 14/12/2021 |



MINISTERIO PÚBLICO
INSTITUTO DE MEDICINA LEGAL

ANEXO N° 02

SOLICITUD DE EXAMEN QUÍMICO TOXICOLÓGICO

N° DE REGISTRO: _____

I.- FILIACIÓN:

PROCEDENCIA: _____ N° OFICIO: _____

CERTIFICADO MÉDICO LEGAL N°: _____

APELLIDOS Y NOMBRES / CUR (< DE EDAD): _____

EDAD: _____ SEXO: _____

MÉDICO SOLICITANTE: _____

II.- DE LOS HECHOS:

FECHA DEL INCIDENTE: _____ HORA (0 - 24 HRS): _____

TIPO DE AGRESIÓN DECLARADA: _____

III.- MUESTRA:

| | |
|------------------------|-----|
| SANGRE | () |
| ORINA | () |
| PELO (CABELLO / VELLO) | () |
| OTROS (ESPECIFICAR): | |

FECHA DE TOMA DE MUESTRA: _____ HORA: _____

RESPONSABLE DE LA TOMA DE MUESTRA: _____

LUGAR: _____

IV.- EXAMEN SOLICITADO:

| | |
|---------------------------|-----|
| QUÍMICO TOXICOLÓGICO | () |
| DOSAJE DE ALCOHOL ETÍLICO | () |
| DOSAJE DE ACOHOL METÍLICO | () |
| OTRO (ESPECIFICAR): | |

FIRMA Y SELLO DEL MÉDICO SOLICITANTE



| | | |
|---|-------------------|-------------------|
| DOCUMENTO INTERNO GUIA MEDICO LEGAL EVALUACIÓN FISICA DE LA INTEGRIDAD SEXUAL EN PRESUNTAS VICTIMAS DE DELITOS CONTRA LA LIBERTAD SEXUAL | IML/GML-01 | |
| | Versión: | 03 |
| | Página: | 187 de 195 |
| | Fecha: | 14/12/2021 |

ANEXO N° 03

FORMATO DE CONSENTIMIENTO INFORMADO PARA EL EXAMEN MÉDICO LEGAL DE PRESUNTAS VÍCTIMAS DE DCLS. MAYORES DE EDAD

El Examen médico legal es integral, fundamental que permite la determinación de lesiones relacionadas a la agresión sexual, así como la toma de diversas muestras para los exámenes auxiliares a solicitar.

Consiste en el examen de las regiones corporales, previo retiro de la vestimenta, comprendiendo los mismos: integridad sexual (Genitales externos, himen y ano), integridad física y edad estimada. El procedimiento no conlleva riesgos para la vida y la salud, pero puede causar algunas molestias.

IPRESS / UML: _____
 Lugar: _____ Fecha: _____ Hora: _____
 Persona a examinar: _____ DNI: _____ Edad: _____
 Representante del examinado (a): _____ DNI: _____
 (Familiar, Tutor, Representante legal o acompañante consignado en el oficio de la autoridad solicitante, según amerite el caso).

Marcar con una "X" la casilla correspondiente.

| Detalle del consentimiento: | | SI | NO |
|-----------------------------|--|----|----|
| 1 | La presencia del o la acompañante / asistente. | | |
| 2 | Información respecto a los procedimientos médico legales a utilizar. | | |
| 3 | El examen de edad estimada (caracteres antropométricos, sexuales secundarios, de la dentición y otros) | | |
| 4 | El examen de integridad física (búsqueda ectoscópica de lesiones). | | |
| 5 | El examen de integridad sexual: región genital y/o región anal (revisión ectoscópica). | | |
| 6 | Exámenes auxiliares necesarios (Biológicos, Q-T, Imagenológico, u otros) (según corresponda). | | |
| 7 | Registros fotográficos y/o videos de los hallazgos del examen* (según corresponda). | | |
| 8 | La presencia de personal en capacitación. | | |
| 9 | Según ley 30364: Entrega de Anticoncepción Oral de Emergencia y otros. | | |
| 10 | Según ley 30364: Información médica sobre posible gestación, ITS, VIH y otros. | | |

*Deberá informarse que el registro fotográfico y/o video de los hallazgos del examen deberán ser utilizados como medio probatorio; y excepcionalmente para fines de investigación científica.

*Según la ley General de salud 26842: Debe brindarse la información de manera clara y suficiente; verificarse el entendimiento de los motivos y recabar el consentimiento de la persona a peritar, y/o de su representante legal.

Yo: _____
 Dejo constancia expresa de haber recibido información detallada y minuciosa de los procedimientos médico legales a realizarse, sin ningún tipo de presión, por lo que firmo el presente documento, en pleno uso de mis facultades mentales:
 SI () NO () brindo mi consentimiento voluntario.
 Al firmar este consentimiento, no renuncio a ninguno de mis derechos legales. Y entiendo que puedo interrumpir el examen en cualquier momento del mismo por las siguientes razones: por vergüenza () No hay médico femenino () por estar menstruando () no deseo () otros: _____

 (Firma y/o Impresión dactilar)

 Nombres y Apellidos del peritado (a)

 (Firma)
 Sello o Nombres y Apellidos del Perito

 (Firma y/o Impresión dactilar)

 Nombres y Apellidos del asistente o testigo

 (Firma)
 Sello o Nombres y Apellidos del Perito



| | | |
|---|-------------------|------------|
| DOCUMENTO INTERNO GUIA MEDICO LEGAL EVALUACIÓN FÍSICA DE LA INTEGRIDAD SEXUAL EN PRESUNTAS VÍCTIMAS DE DELITOS CONTRA LA LIBERTAD SEXUAL | IML/GML-01 | |
| | Versión: | 03 |
| | Página: | 188 de 195 |
| | Fecha: | 14/12/2021 |

ANEXO N°04

FORMATO DE CONSENTIMIENTO INFORMADO PARA EL EXAMEN MÉDICO LEGAL DE PRESUNTAS VÍCTIMAS DE DCLS. MENORES DE EDAD

El Examen médico legal es integral, fundamental que permite la determinación de lesiones relacionados a la agresión sexual, así como la toma de diversas muestras para los exámenes auxiliares a solicitar.

Consiste en el examen de las regiones corporales, previo retiro de la vestimenta, comprendiendo los mismos: integridad sexual (Genitales externos, himen y ano), integridad física y edad estimada. El procedimiento no conlleva riesgos para la vida y la salud, pero puede causar algunas molestias.

IPRESS/UML: _____

Lugar: _____ Fecha: _____ Hora: _____

Persona a examinar: _____ DNI: _____ Edad: _____

Representante del examinado (a): _____ DNI: _____

(Familiar, Tutor, Representante legal o acompañante consignado en el oficio de la autoridad solicitante, según amerite el caso).

Marcar con una "X" la casilla correspondiente.

| Detalle del consentimiento: | | SI | NO |
|-----------------------------|--|----|----|
| 1 | La presencia del o la acompañante / asistente. | | |
| 2 | Información respecto a los procedimientos médico legales a utilizar. | | |
| 3 | El examen de edad estimada (caracteres antropométricos, sexuales secundarios, de la dentición y otros) | | |
| 4 | El examen de integridad física (búsqueda ectoscópica de lesiones). | | |
| 5 | El examen de integridad sexual: región genital y/o región anal (revisión ectoscópica). | | |
| 6 | Exámenes auxiliares necesarios (Biológicos, Q-T, Imagenológico, u otros) (según corresponda). | | |
| 7 | Registros fotográficos y/o videos de los hallazgos del examen* (según corresponda). | | |
| 8 | La presencia de personal en capacitación. | | |
| 9 | Según ley 30364: Entrega de Anticoncepción Oral de Emergencia y otros. | | |
| 10 | Según ley 30364: Información médica sobre posible gestación, ITS, VIH y otros. | | |

*Deberá informarse que el registro fotográfico y/o video de los hallazgos del examen deberán ser utilizados como medio probatorio; y excepcionalmente para fines de investigación científica.

*En niños, niñas y adolescentes menores de 18 años, según edad e instrucción, debe brindarse la información de manera clara y suficiente; verificarse el entendimiento de los motivos y recabar el asentimiento / consentimiento del menor.

De acuerdo al código de niños y adolescentes, y en protección al interés superior del niño, se debe explicar al menor que puede negarse o interrumpir el examen en cualquier momento del mismo, por las siguientes razones: por vergüenza () No hay médico femenino () por estar menstruando () No deseo () otros: _____

Yo: _____

Dejo constancia expresa de haber recibido información detallada y minuciosa de los procedimientos médico legales a realizarse, sin ningún tipo de presión, por lo que firmo el presente documento, en pleno uso de mis facultades mentales: SI () NO () brindo mi consentimiento voluntario.

Al firmar este consentimiento, no renuncio a ninguno de mis derechos legales.

(Firma y/o Impresión dactilar)

(Firma y/o Impresión dactilar)

Nombres y Apellidos del peritado (a)

Nombres y Apellidos del asistente o testigo

(Firma)
Sello o Nombres y Apellidos del Perito

(Firma)
Sello o Nombres y Apellidos del Perito



| | | |
|---|-------------------|-------------------|
| DOCUMENTO INTERNO GUIA MEDICO LEGAL EVALUACIÓN FÍSICA DE LA INTEGRIDAD SEXUAL EN PRESUNTAS VÍCTIMAS DE DELITOS CONTRA LA LIBERTAD SEXUAL | IML/GML-01 | |
| | Versión: | 03 |
| | Página: | 189 de 195 |
| | Fecha: | 14/12/2021 |

ANEXO N° 05

FORMATO DE CONSENTIMIENTO INFORMADO PARA REFERENCIA A IPRESS

UML DE ORIGEN: _____
 IPRESS DE DESTINO: _____
 Lugar: _____ Fecha: _____ Hora: _____

Persona a referir: _____ DNI: _____ Edad: _____
 Representante del examinado (a): _____ DNI: _____
 (Familiar, Tutor, Representante legal o acompañante consignado en el oficio de la autoridad solicitante, según amerite el caso).

Marcar con una "X" la casilla correspondiente.

| Detalle del consentimiento: | | SI | NO |
|-----------------------------|--|--------------------------|--------------------------|
| 1 | AUTORIZO REFERENCIA A IPRESS/ ESTABLECIMIENTO DE SALUD : | <input type="checkbox"/> | <input type="checkbox"/> |
| | | <input type="checkbox"/> | <input type="checkbox"/> |

**Según la Norma Técnica N° 018 - MINSAL / DGSP – V.01 (RM N° 751-2004/MINSA, DEL 26 DE JULIO 2004), que trata sobre formato de referencia a establecimiento de salud.*

**Según la Ley General de Salud 26842: Debe brindarse la información de manera clara y suficiente; verificarse el entendimiento de los motivos y recabar el consentimiento de la persona a peritar/peritada, y/o de su representante legal.*

Yo:

Dejo constancia expresa de haber recibido información detallada y minuciosa de la referencia a realizarse, sin ningún tipo de presión, por lo que firmo el presente documento, en pleno uso de mis facultades mentales: SI () NO () brindo mi consentimiento voluntario.
 Al firmar este consentimiento, no renuncio a ninguno de mis derechos legales.

 (Firma y/o Impresión dactilar)

 (Firma y/o Impresión dactilar)

 Nombres y Apellidos del (a) peritado (a)

 Nombres y Apellidos del asistente o testigo

 (Firma)
 Sello o Nombres y Apellidos del Perito

 (Firma)
 Sello o Nombres y Apellidos del Perito



| | | |
|---|-------------------|-------------------|
| DOCUMENTO INTERNO GUIA MEDICO LEGAL EVALUACIÓN FISICA DE LA INTEGRIDAD SEXUAL EN PRESUNTAS VICTIMAS DE DELITOS CONTRA LA LIBERTAD SEXUAL | IML/GML-01 | |
| | Versión: | 03 |
| | Página: | 190 de 195 |
| | Fecha: | 14/12/2021 |

ANEXO N° 06

INSTITUTO DE MEDICINA LEGAL Y CIENCIAS FORENSES

FORMATO DE REFERENCIA A ESTABLECIMIENTO DE SALUD

NT N° 018 - MINSA / DGSP – V.01 (RM N° 751-2004/MINSA, DEL 26 DE JULIO 2004)

FECHA: _____ HORA: _____

USUARIO (A): _____ EDAD: _____

SEXO: (F) (M) () _____ DOCUMENTO DE IDENTIDAD: _____

DOMICILIO DEL USUARIO (A): _____

DISTRITO: _____ PROVINCIA: _____ REGION: _____

UML DE ORIGEN DE LA REFERENCIA: _____

ESTABLECIMIENTO DE SALUD DE DESTINO DE LA REFERENCIA: _____

MOTIVO DE LA REFERENCIA: EMERGENCIA SANITARIA () URGENCIA SANITARIA () OTRO: _____

ANAMNESIS: _____

EXAMEN FISICO: T°: _____ PA: _____ F.R.: _____ F.C.: _____ SAT. O2: _____

EXAMENES AUXILIARES: _____

DIAGNOSTICO PRESUNTIVO:

1. _____

2. _____

3. _____

RECOMENDACIONES: _____

DATOS DE LA REFERENCIA:

SERVICIO DE DESTINO DE LA REFERENCIA:

| | | |
|----------------|----------------------|--------------------------|
| EMERGENCIA () | CONSULTA EXTERNA () | APOYO AL DIAGNOSTICO () |
|----------------|----------------------|--------------------------|

ESPECIALIDAD DE DESTINO:

| | | | | | | |
|---------------|--------------|-------------|------------------|----------|--------------|----------|
| PEDIATRIA () | MEDICINA () | CIRUGIA () | GINECO-OBST. () | LAB. () | DX. IMAG () | OTRO () |
|---------------|--------------|-------------|------------------|----------|--------------|----------|

CONDICIONES DEL (A) USUARIO (A) AL INICIO DE LA REFERENCIA:

| | |
|-------------|----------------|
| ESTABLE () | MAL ESTADO () |
|-------------|----------------|

PROFESIONAL DE LA SALUD ACOMPAÑANTE: _____

MEDICO/ PROFESIONAL RESPONSABLE DE LA REFERENCIA: _____

FIRMA Y SELLO



| | | |
|---|-------------------|-------------------|
| DOCUMENTO INTERNO | IML/GML-01 | |
| | Versión: | 03 |
| | Página: | 191 de 195 |
| GUIA MEDICO LEGAL | Fecha: | 14/12/2021 |
| EVALUACIÓN FÍSICA DE LA INTEGRIDAD SEXUAL EN PRESUNTAS VÍCTIMAS DE DELITOS CONTRA LA LIBERTAD SEXUAL | | |

ANEXO N° 07

GLOSARIO DE TÉRMINOS

- **Ano infundibuliforme:** ano en forma de infundíbulo o de embudo, el cual puede ser congénito o adquirido.
- **Apéndice himeneal:** lengüeta mucosa himeneal, que generalmente emerge de la región posterior del himen.
- **Aspermia:** Es un trastorno reproductivo que consiste en la ausencia de semen, es considerado como una de las principales causas de infertilidad.
- **Autoridad competente:** es la autoridad Fiscal, Judicial y Policial, esta última en casos de detención de personas requisitorias, por lo que en los otros casos solo podrán ser atendidos con autorización o disposición del Fiscal o Juez a cargo del caso.
- **Azoospermia:** Es un trastorno masculino que se caracteriza por la ausencia de espermatozoides en el semen, lo cual compromete la capacidad reproductiva de forma natural.
- **Borde libre:** Es la parte de la uña que no está unida al lecho de la uña.
- **Borde libre himeneal:** es el borde que delimita el orificio u ostium himeneal
- **Borde de inserción himeneal:** borde de implantación hacia la mucosa vestibular.
- **Borramiento de pliegues anales:** pérdida o distorsión de la disposición radiada de los pliegues anales.
- **Carúnculas mirtiformes:** son rezagos o restos himeneales, producidos por el estallamiento himeneal que se ocasionan durante la expulsión fetal del 1er. parto vaginal.
- **Coito:** deriva del latín “coïtus” que se refiere a la unión íntima entre dos sexos o cópula sexual.
- **Colorante xanténico:** Colorante derivado del xanteno. Se caracteriza por su fluorescencia.
- **Colposcopio:** Microscopio binocular que se utiliza para el estudio del himen y vagina.
- **Condiloma Acuminado:** Lesión ocasionada por el virus del Papiloma humano (VPH).
- **Cromosoma Y:** Es uno de los dos cromosomas ligados al sexo que está involucrado en la determinación del género. Las hembras tienen dos cromosomas X en sus células somáticas, mientras que los machos tienen un X y un Y.
- **Desfloración:** 1ra. Ruptura del himen.
- **Desfloración reciente:** desgarramiento himeneal reciente con signos vitales perilesionales.
- **Desfloración Antigua:** desgarramiento himeneal antiguo, resuelto (sin los signos anteriores)
- **Desgarro Anal:** Solución de continuidad que sobrepasa la capa mucosa de la región anal. Para efectos prácticos y evitar confusión, puede considerarse sinónimo de lo anterior.
Desgarro completo: lesión que comprende desde el borde libre del himen hasta el borde de inserción del himen.
- **Desgarro incompleto:** lesión del borde libre del himen que no llega al borde de inserción.



| | | | |
|--|---|-------------------|-------------------|
| | DOCUMENTO INTERNO | IML/GML-01 | |
| | GUIA MEDICO LEGAL | Versión: | 03 |
| | EVALUACIÓN FISICA DE LA INTEGRIDAD SEXUAL EN PRESUNTAS VICTIMAS DE DELITOS CONTRA LA LIBERTAD SEXUAL | Página: | 192 de 195 |
| | | Fecha: | 14/12/2021 |

- **Desgarro de vagina-Periné:**
 - Grado I: afectan la horquilla perineal, la piel perineal y la mucosa vaginal.
 - Grado II: Lo anterior más la aponeurosis y los músculos del periné, sin llegar al esfínter anal.
 - Grado III: Todo lo anterior más el esfínter anal.
 - Grado IV: Hay extensión a mucosa rectal, deja descubierta la luz del recto.
- **Escotaduras congénitas:** muescas himeneales, de origen congénito, que no llegan al borde de inserción.
- **Eponiquio:** inserción proximal de la uña, por debajo de la epidermis.
- **Fisura anal:** Solución de continuidad que sigue la dirección y el sentido de los pliegues anatómicos del ano.
- **Fosfatasa ácida:** Enzima cuya fracción prostática es componente importante del semen, que en la práctica médico legal es utilizado para la determinación del mismo.
- **Glándulas de Cowper:** Son glándulas exocrinas, se sitúan detrás de la próstata y a ambas partes de la uretra.
- **Himen:** membrana mucosa que delimita la cavidad vaginal de la región vestibular.
- **Himen anular:** himen en forma de anillo, ó circular.
- **Himen bilabiado:** himen con orificio vertical, representando la membrana dos labios situados longitudinalmente
- **Himen coraliforme:** himen de bordes redundantes y distensible, en forma de “coral”.
- **Himen complaciente:** tipo de himen atípico cuyas características histológicas le permiten distenderse y su borde libre se apertura a un diámetro mayor de 2.5 cm., o que permite el ingreso de dos dedos del examinador, sin desgarrarse.
- **Himen cribiforme o acribillado:** himen perforado por múltiples orificios pequeños.
- **Himen dilatado:** himen con orla himeneal estrecha y orificio amplio mayor de 2.5 cm.
- **Himen imperforado:** himen sin orificio.
- **Himen semilunar:** himen en forma de medialuna, cuyo borde inferior convexo se inserta en el suelo y caras laterales de la vagina, mientras su borde superior delimita el orificio, que ocupa de este modo la parte alta, en la entrada del conducto vaginal.
- **Himen tabicado o septado:** presencia de tabique himeneal, que divide en dos el orificio himeneal.
- **Hiponiquio:** Inserción distal de la uña, se encuentra debajo del borde libre. Se compone de epidermis y forma un sello hermético que impide que las bacterias, hongos o virus ataquen el lecho de la uña.
- **Hipospermia:** Es una condición que hace que un hombre tenga un volumen anormal de eyacuación inferior a 1,5 ml.
- **Lámina ungueal:** Es translúcida y está compuesta por queratina dura, plana en sentido longitudinal, convexa en sus bordes y ligeramente curvada en su extremo.
- **Lámpara de Wood:** Luz ultravioleta que produce fluorescencia de los tejidos y permite identificar el tejido cicatrizal (colágeno de la dermis) propio de los desgarros antiguos.
- **Lesiones extragenitales:** Lesiones ubicadas en el resto del cuerpo, incluido las mamas.



| | | | |
|--|---|-------------------|-------------------|
| | DOCUMENTO INTERNO | IML/GML-01 | |
| | GUIA MEDICO LEGAL | Versión: | 03 |
| | EVALUACIÓN FÍSICA DE LA INTEGRIDAD SEXUAL EN PRESUNTAS VÍCTIMAS DE DELITOS CONTRA LA LIBERTAD SEXUAL | Página: | 193 de 195 |
| | | Fecha: | 14/12/2021 |

- **Lesiones paragenitales:** Lesiones ubicadas en la superficie interna de los muslos, los glúteos, pubis e hipogastrio
- **No Desfloración:** Himen íntegro.
- **Oligospermia:** Es la baja concentración de espermatozoides en el semen eyaculado. El rango de conteo normal de esperma está entre 20 millones/ml y 200 millones/ml.
- **Ostium himeneal:** Orificio de la membrana himeneal (Introito vaginal)
- **Orla himeneal:** La orla o franja himeneal, indica el ancho del himen en todo su diámetro.
- **Paragenital:** Engloba la parte interna de los muslos las nalgas y la parte baja de a pared abdominal.
- **Periné:** Región limitada por el escroto y el ano en el hombre o por la vulva y el ano en la mujer
- **Pilares mucosos:** repliegue o engrosamiento mucoso de himen, en forma de columna, ubicado en la cara vaginal del mismo.
- **Plicomas:** Pliegue engrosado o aumentado de tamaño de la piel anal o perianal.
- **Pseudo-Himen:** anillo formado por separación incompleta de los labios menores.
- **Secreción:** Elaboración y expulsión de una sustancia específica por actividad de una glándula.
- **Signos Vitales perilesionales:** conjunto de signos que se presentan alrededor de una lesión (Hemorragia, equimosis, tumefacción, eritema y/o congestión)
- **Vestíbulo:** Región genital femenina que se limita hacia los lados con los labios menores, hacia arriba con el clítoris, con su capuchón, y el meato uretral, al medio con el himen y el introito vaginal y hacia abajo con la horquilla vulvar.
- **Vulva:** Región genital femenina que limita hacia los lados con los labios mayores, hacia arriba con el monte de Venus o pubis y hacia abajo con la horquilla vulvar.



| | | |
|---|--------------------------|-------------------|
| DOCUMENTO INTERNO | IML/GML-01 | |
| | Versión: | 03 |
| | GUIA MÉDICO LEGAL | |
| | Página: | 194 de 195 |
| EVALUACIÓN FÍSICA DE LA INTEGRIDAD SEXUAL EN PRESUNTAS VÍCTIMAS DE DELITOS CONTRA LA LIBERTAD SEXUAL | Fecha: | 14/12/2021 |

BIBLIOGRAFÍA

1. Guía Médico Legal: "Evaluación Integral a presuntas víctimas de DCLS", Lima – Perú, 2da versión, Año 2012.
2. BONNET, E.F.P.: "Lecciones de Medicina Legal".
3. Emilio Federico Pablo Bonnet, "Medicina Legal", López Libreros Editores S.R.L., Bs. As. – Argentina, año 1967.
4. Gisbert Calabuig JA. "Medicina legal y toxicología", Editorial Masson S.A., Madrid - España; 6ª edición año 2004.
5. NERIO ROJAS: "Medicina Legal", Editorial el Ateneo, Bs. As. 10ma. Edición 1971.
6. Eduardo Vargas Alvarado, "Medicina Forense y Deontología Médica", Editorial Trillas - México, 2ª edición año 1999.
7. PATITO, J.; LOSSETTI, O. y TREZZA, F. "Tratado de Medicina Legal y Elementos de Patología Forense". Editorial Quórum. Buenos Aires. 2003.
8. José Ángel Patitó, "Medicina Legal", Ediciones Centro Norte, Bs. As. – Argentina, año 2000.
9. "Guía de consulta abreviada para el examen serológico forense, informe pericial y manejo del kit para la toma de muestras, en los sectores forense y de salud", Bogotá – Colombia 2006.
10. Kvitko, Luis A. "EL HIMEN" Editorial: La Rocca, 1ra.Edición Año: 2005
11. "Normas y guía clínica para la atención en servicios de urgencia de personas víctimas de violencia sexual"; Gobierno de Chile, Ministerio de Salud de Chile, abril 2004.
12. "Protocolos forenses para víctimas de delitos contra la integridad sexual"; Buenos Aires – Argentina
13. "Importancia de la exploración anogenital en la evaluación del niño y del adolescente con sospecha de abuso sexual. Revisión de la Clasificación Internacional" – México.
14. "Manual de Protocolos de Procedimientos Médico – Legales: Libro blanco, del Instituto de Medicina Legal del Ministerio Público, Lima – Perú, año 1997.
15. "Manual actualizado de Protocolos de Procedimientos Médico – Legales: Libro azul, del Instituto de Medicina Legal del Ministerio Público, Lima – Perú, año 2000.
16. "El estudio de las agresiones sexuales en el Laboratorio de biología", de Victoria Prieto Ruiz- Canela Instituto Nacional de Toxicología y Ciencias Forenses Departamento de Sevilla.
17. "Desgarros del himen en la determinación médico legal de la integridad sexual", José Pacheco, Felio Palomino, Nancy De La Cruz; Instituto de Patología. Facultad de Medicina, UNMSM. Lima, Perú.
18. Latoche FE, Latoche RC. "Estudio anatómico del himen y su repercusión en Medicina Legal". Medicina Legal Costa Rica. 1999; 16(1-2):2-7.



| | | | |
|--|---|-------------------|-------------------|
| | DOCUMENTO INTERNO | IML/GML-01 | |
| | GUIA MEDICO LEGAL | Versión: | 03 |
| | EVALUACIÓN FISICA DE LA INTEGRIDAD SEXUAL EN PRESUNTAS VICTIMAS DE DELITOS CONTRA LA LIBERTAD SEXUAL | Página: | 195 de 195 |
| | | Fecha: | 14/12/2021 |

19. Berríos MR, Rodríguez PJ, Salazar GS, Tapara QJ. "Delitos contra la libertad sexual: Frecuencia de himen complaciente en la ciudad de Arequipa 2002" y Revista "El Heraldó Forense" del Instituto de Medicina Legal del Perú. Marzo 2005; 1. Disponible en: <http://www.mpfm.gob.pe/iml/revista.php#>
20. Muram D. "Child sexual abuse: genital tract findings in prepubertal girls: the unaided medical examination. Am J Obstet Gynecol". 1989; 160:328-33.
21. Testut A. Latarget. "Tratado de Anatomía Humana", Editorial Salvat S.A., Barcelona – España, 9ª edición, año 1977.
22. Luis Castro Eguiluz, "Compendio de Medicina Legal", Lima Perú, año 1986.
23. C. Simonin, "Medicina Legal Judicial", Editorial JIMS Barcelona – España, 2da. Edición española, año 1973.
24. Jorge Alberto Riu y Guillermina Tavella de Riu, "Lesiones – Aspecto Médico Legal", Editorial Librería Akadia y Lema Editora S.R.L., año 1994.
25. Hugo Rodríguez Almada, "Medicina Legal de la Mujer y del Niño", Bibliomédica Ediciones, Montevideo – Uruguay, Año 2007.
26. Mario Rivas Souza, "Medicina Forense", Ediciones Cuéllar Ciudad de México - México, 2da. Edición año 2001.
27. Leo Julio Lencioni, "Los Delitos Sexuales", Editorial Trillas – México, 1ra. Edición año 2002.